

eman ta zabal zazu



Universidad
del País Vasco

Euskal Herriko
Unibertsitatea


**ANÁLISIS DE LOS FACTORES
RELACIONADOS CON LOS NIVELES ÓSEOS
PERIIMPLANTARIOS EN SENOS
MAXILARES INJERTADOS**

**Tesis doctoral
Miren Agurne Uribarri Etxebarria**

**Directores:
Prof. José Manuel Aguirre Urizar
Prof. Rafael Martínez-Conde Llamosas**

Leioa, Diciembre del 2015

eman ta zabal zazu



Universidad
del País Vasco

Euskal Herriko
Unibertsitatea

**ANÁLISIS DE LOS FACTORES
RELACIONADOS CON LOS NIVELES ÓSEOS
PERIIMPLANTARIOS EN SENOS
MAXILARES INJERTADOS**

**Tesis doctoral
Miren Agurne Uribarri Etxebarria**

**Directores:
Prof. José Manuel Aguirre Urizar
Prof. Rafael Martínez-Conde Llamosas**

Leioa, Diciembre del 2015

ÍNDICE

1. INTRODUCCIÓN.....	3
1.1. Hipótesis.....	5
1.2. Objetivos.....	5
2. ANTECEDENTES	
2.1. Antecedentes históricos de la técnica de injerto óseo sinusal.....	6
2.2. Recuerdo anatómico y fisiológico del seno maxilar.....	10
2.3. Modificación morfológica del seno maxilar tras la pérdida dentaria.....	15
2.4. Técnica quirúrgica de injerto óseo sinusal.....	17
2.5. Materiales de injerto.....	23
2.5.1. Injertos autólogos.....	24
2.5.2. Injertos homólogos.....	25
2.5.3. Xenoinjertos.....	26
2.5.4. Injertos aloplásticos.....	28
2.5.5. Función específica del material de injerto.....	29
2.6. Uso del PRP en el injerto óseo sinusal.....	30
2.7. Diseño del implante y su influencia en el hueso.....	31
2.7.1. La estabilidad primaria del implante.....	32
2.7.2. Oseointegración del implante.....	33
2.7.3. Mantenimiento de los niveles óseos periimplantarios.....	37
2.8. Complicaciones de la técnica de elevación sinusal.....	38
2.9. Criterios de éxito de los implantes.....	40
2.10. Análisis clínico y radiológico de los niveles óseos periimplantarios.....	42
2.11. Supervivencia y éxito de los implantes en senos maxilares injertados	46
3. PACIENTES, MATERIAL Y METODO	
3.1. Criterios de inclusión de pacientes.....	51
3.2. Criterios de exclusión de pacientes.....	51
3.3. Técnica quirúrgica.....	51
3.4. Variables examinadas.....	56
3.5. Examen radiológico de los niveles óseos.....	57
3.5.1. Metodología de las mediciones.....	57
3.5.2. Mediciones realizadas.....	57
3.5.3. Criterios de éxito utilizados.....	61
3.6. Análisis estadístico.....	62
4. RESULTADOS	
4.1. Datos generales.....	64
4.2. Análisis de la evolución de los niveles óseos cretales.....	70
4.2.1. Niveles óseos tras el periodo de oseointegración.....	71
4.2.2. Niveles óseos tras el primer año de carga.....	71
4.2.3. Niveles óseos en el último control.....	72
4.2.4. Comparativa entre las distintas fases del seguimiento.....	73
4.3. Análisis de la relación de las pérdidas óseas cretales con las variables a estudio	74
4.4. Análisis de la evolución de los niveles óseos apicales.....	79
4.5. Análisis de la relación de la pérdida y nivel óseo apical con las variables	

a estudio.....	80
4.6. Análisis de la supervivencia y éxito de los implantes.....	82

5. DISCUSIÓN

5.1. En relación con el comportamiento de los niveles óseos crestaes.....	84
5.1.1. Evolución en el tiempo.....	84
5.1.2. Papel de las distintas variables sobre los niveles óseos crestaes..	85
a) Edad y género.....	85
b) Posición.....	86
c) Consumo de tabaco.....	86
d) Historia previa de periodontitis.....	87
e) Altura ósea residual.....	88
f) Técnica quirúrgica: inmediata vs diferida.....	90
g) Tipo de implante: diseño, diámetro y longitud.....	92
h) Duración del periodo de oseointegración.....	95
i) Tipo de prótesis, número de implantes anteriores al seno y tipo de antagonista.....	96
5.2. En relación con el comportamiento de los niveles óseos apicales.....	97
5.2.1. Evolución en el tiempo en los niveles óseos apicales.....	97
5.2.2. Papel de las distintas variables.....	97
a) Edad y género.....	97
b) Posición.....	98
c) Historia previa de periodontitis y de consumo de tabaco.....	98
d) Protrusión intrasinusal del implante en el momento de su colocación.....	99
e) Perforación de la membrana sinusal.....	99
f) Colocación de una membrana sobre la antrostomía.....	101
g) Altura ósea residual.....	101
h) Técnica quirúrgica: inmediata vs diferida.....	102
i) Tipo de implante: diseño, diámetro y longitud	102
j) Material de injerto y PRP.....	103
5.3. En relación con la supervivencia y éxito de los implantes.....	105

6. CONCLUSIONES.....	107
-----------------------------	------------

7. BIBLIOGRAFÍA.....	109
-----------------------------	------------

1. INTRODUCCION

En la actualidad, la rehabilitación del paciente parcial o totalmente desdentado de acuerdo con el concepto de la oseointegración, es un tratamiento completamente rutinario cuyos resultados son favorables y predecibles a largo plazo (1).

No obstante, la rehabilitación con implantes en la zona posterior del maxilar se ve muchas veces comprometida, debido a la escasa cantidad y baja calidad del hueso disponible (2). La existencia de un volumen limitado de hueso a este nivel se debe a la presencia del seno maxilar y su proceso de neumatización, que junto a la reabsorción alveolar postexodoncia, imposibilitan en muchos casos la colocación de implantes endoóseos (3, 4).

El edentulismo en los sectores posteriores del maxilar superior es un hecho bastante habitual debido a la pérdida dentaria, tanto por caries como por enfermedad periodontal, ya que los molares son los dientes más afectados, tanto por un proceso como por el otro (5).

La necesidad de disponer de suficiente hueso a nivel posterior del maxilar para la colocación de implantes dentales, promovió el desarrollo de las técnicas de injerto óseo sinusal o técnicas de elevación del seno maxilar, que fueron descritas por primera vez en 1980 por Boyne y James (6) (7).

Desde entonces se han ido introduciendo numerosas variables técnicas cuya trascendencia sobre los resultados finales se desconocía (6-7) . Entre estas variables se encuentran las de la técnica quirúrgica, con la opción de la colocación inmediata *versus* diferida de los implantes, la posibilidad de colocación o no de una membrana sobre la ventana de antrostomía, la colocación de un tipo u otro de material de injerto, la utilización de implantes con distintas características (superficie, macro diseño, diámetro y longitud), la valoración de datos del paciente como el estado periodontal o el hábito del consumo de tabaco, etc.

Varios trabajos (6, 8-10) han señalado que una historia previa de periodontitis y el hábito tabáquico, parecen influir negativamente en la supervivencia de los implantes colocados en senos maxilares injertados, mientras que la influencia de otros datos como la edad o el género es aún controvertida.

La posible influencia de algunos factores locales como la altura del hueso residual o la técnica quirúrgica, es motivo de controversia ya que no se han conseguido los mismos resultados en relación con el éxito de los implantes. Igualmente también

hay diferencias sobre el papel que juega la naturaleza del injerto, el tamaño del implante, la forma geométrica del mismo y su superficie, el tiempo de cicatrización transcurrido y la presencia de complicaciones (11-14).

Respecto a la altura del hueso residual hay autores (15) que han mostrado un mayor índice de fracaso en los implantes colocados en huesos residuales inferiores a 4 mm, mientras que otros (16) no hallan diferencias significativas, sugiriendo el que se realicen estudios que intenten dilucidar si este factor puede tener influencia sobre la supervivencia de los implantes a largo plazo.

Varios trabajos (17) (18) (19) que analizan la influencia de la naturaleza del injerto sobre la supervivencia del implante y la influencia de la técnica quirúrgica diferida o simultánea sobre el remodelado óseo crestal y apical periimplantario, además de la tasa de supervivencia, no obtienen los mismos resultados. La tasa de supervivencia según Sbordone y cols. (20) fue del 95,6% y del 100% para los implantes asociados a hueso autógeno y hueso bovino respectivamente, mientras a los dos años de seguimiento fue del 99,3% y del 96,5%, para los procedimientos de una fase y de dos fases, respectivamente.

Respecto a la técnica quirúrgica, la mayor reabsorción crestal en estos trabajos (20) corresponde a los casos realizados con la técnica diferida y el porcentaje acumulado de supervivencia para los implantes colocados en una sola fase, alcanza el 99,3% a los 2 años, mayor que el 96,5% conseguido por los implantes colocados con técnica diferida. Por el contrario hay trabajos (21), que confieren una menor tasa de supervivencia a los implantes colocados de forma simultánea en crestas residuales inferiores a 5 mm.

El consumo de tabaco y una altura ósea residual inferior a 4 mm, también se asociaron significativamente con una supervivencia reducida de los implantes (13). Existiría una correlación estadísticamente significativa entre una altura del hueso residual inferior a 4 mm y el fracaso de los implantes, independientemente del resto de las variables estudiadas, pero sin hacer referencia a los niveles óseos periimplantarios (13).

Algunos metanálisis (22), han señalado que los sustitutos óseos son tan efectivos como el hueso autógeno, tanto si son utilizados solos o en combinación con hueso autólogo. También señalan que el tratamiento de la superficie del implante puede tener un efecto importante en su supervivencia, siendo las superficies rugosas la mejor opción (22). Apuntan además, que cuando los implantes son colocados de forma simultánea al

injerto, puede esperarse una mayor tasa de fracasos.

Existen una extensa literatura que tratan de relacionar la supervivencia de los implantes colocados en senos maxilares injertados, con múltiples variables locales y sistémicas y siendo escasos los que analizan la evolución de los niveles óseos crestaes y apicales alrededor de los implantes, intentando determinar los factores que pueden influir sobre la estabilidad y el mantenimiento de los niveles óseos periimplantarios y por tanto sobre los resultados clínicos a largo plazo de esta terapéutica (11-21).

1.1. Hipótesis del estudio

En relación a los implantes colocados en senos maxilares injertados, existen distintos factores locales y generales que pueden influir a largo plazo, sobre el mantenimiento y comportamiento de los niveles óseos periimplantarios tanto crestaes como apicales, así como sobre la supervivencia y el éxito de los mismos.

1.2. Objetivos

1. Conocer la evolución de los niveles óseos crestaes alrededor de implantes colocados en senos maxilares injertados y su relación con los principales factores locales y generales.
2. Conocer la evolución de los niveles óseos apicales en implantes colocados en senos maxilares injertados y su relación con los principales factores locales y generales.
3. Conocer la supervivencia y el éxito a largo plazo de implantes dentales colocados en senos maxilares injertados.

2. ANTECEDENTES

2.1. Antecedentes históricos de la técnica

Los antecedentes históricos de esta técnica se remontan al procedimiento del injerto subantral ideado por Boyne en 1960 (4, 23) como cirugía preprotésica. Esta técnica la aplicó en pacientes candidatos a prótesis completa convencional con insuficiente espacio intermaxilar debido a la presencia de un exagerado agrandamiento óseo tuberositario. En estos casos, no era posible realizar la regularización ósea crestal si presentaban una gran neumatización del seno maxilar. El tratamiento quirúrgico ideado por Boyne (23) para estos casos consistió en la realización de una antróstomía de tipo Caldwell-Luc, con preservación y elevación de la membrana sinusal y posterior colocación de un injerto autógeno particulado en el suelo del seno. Aproximadamente 3 meses más tarde, se procedía a la regularización del reborde alveolar sin riesgo de agredir el seno, posibilitando así la confección de una prótesis completa convencional una vez recuperado el espacio intermaxilar.

A finales de los años 70, se comenzó a utilizar esta técnica en senos neumatizados, como procedimiento para la obtención de una altura ósea suficiente para la colocación de implantes dentales de tipo de lámina (7).

Paralelamente, durante el periodo de 1974 a 1979, autores como Tatum (24) también presentaron e investigaron procedimientos de injerto óseo subantral para la posterior colocación de implantes.

Fue en 1980, cuando Boyne y James (7) publicaron el primer artículo sobre la utilización del injerto subantral en el seno maxilar para la colocación de implantes metálicos, en este caso, en lámina.

El advenimiento de los implantes metálicos “en forma de raíz”, basados en el concepto de la oseointegración, llevó a muchos clínicos a modificar y a desarrollar extensamente esta técnica así como los materiales de injerto a emplear (25-33).

A partir de ahí, los objetivos de la técnica de injerto óseo sinusal fueron:

1. La formación de hueso vital en senos neumatizados.
2. La integración de los implantes en el hueso creado.
3. La supervivencia a largo plazo de dichos implantes tras su puesta en función.

El procedimiento quirúrgico se extendió entre los clínicos, dada la gran demanda originada por los pacientes candidatos a implantes y esta popularización de la técnica dio lugar a múltiples modificaciones posteriores, tanto en el propio procedimiento quirúrgico como en el instrumental y/o materiales empleados como injerto.

Hacia 1996 y a pesar de que la técnica llevaba casi 20 años implantada a nivel clínico, existía una gran carencia de estudios que demostraran su eficacia y dilucidaran la influencia en los resultados de todas las variables manejadas. Ante esta situación, la Academia Americana de Oseointegración en 1996, celebró una Conferencia para lograr el "Consenso en Injerto Sinusal" en Boston, cuyas conclusiones fueron publicadas en su órgano de difusión (JOMI) en 1998(6). El propósito de esta Conferencia fue evaluar la información científica disponible y desarrollar un estado de consenso que mejorase la comprensión del tema en cuestión y fuese útil para los profesionales de la salud y para la población en general (34).

En dicha Reunión se analizó toda la información publicada hasta la fecha y se recogieron datos clínicos retrospectivos de 2.997 implantes cargados durante un periodo mínimo de un año y colocados en 1.007 injertos sinusales realizados por 38 cirujanos habituados en la utilización de dicha técnica.

Se evaluaron diferentes tipos de implantes y diferentes tipos de materiales. Se intentó dar respuesta a cuestiones generales como el éxito a largo plazo de los implantes dentales colocados en senos maxilares injertados, y a cuestiones más específicas como las indicaciones y contraindicaciones de la técnica, el material de injerto empleado, el tipo de implante, la colocación inmediata o diferida de las fijaciones y las variables protésicas.

Según los autores participantes, la base de datos fue tan multifactorial que no se llegaron a obtener conclusiones definitivas, aunque sí fueron dictadas una serie de recomendaciones (17).

Así, se acordó denominar a este procedimiento quirúrgico, "injerto óseo sinusal", y considerarlo como una modalidad terapéutica altamente predecible y eficaz, ya que la tasa de éxito para los implantes fue del 90% a los 3 años de función. También se dejó claro que se requerían más estudios clínicos randomizados, para extrapolar conclusiones definitivas sobre las distintas variables cuestionadas.

Posteriormente, en 2003, autores como Wallace y Froum (35) volvieron a plantear, en una extensa revisión de la literatura, además de la propia técnica quirúrgica, la valoración de otras variables como eran la colocación de los implantes, inmediata vs

diferida, la colocación de una membrana sobre la ventana ósea lateral, el tipo de material de injerto utilizado, las características propias del implante empleado (superficie, macro diseño, diámetro y longitud), el consumo de tabaco o la altura de la cresta ósea residual.

Estos autores (35) revisaron 3 bases de datos electrónicas (MEDLINE, COCHRANE Oral Health Group, Database Abstract Reviews Effectiveness) hasta Abril del 2002, realizando revisiones manuales del *Clin Oral Implant Research, JOMI e Int J Periodontics Rest Dent (1980 – 2002)*, y de la bibliografía de todos los artículos de revisión. Encontraron 893 artículos con posible relevancia, de los cuales 43 cumplían los criterios de inclusión que ellos mismos establecieron. En 34 de estos artículos se utilizó la técnica de ventana lateral, en 5 la técnica de los osteotomos, en 2 la técnica del “manejo localizado del suelo del seno” y en otros 2 la “técnica de elevación del cilindro crestal”.

Esta revisión incluyó 3.354 injertos sinusales y 6.443 implantes colocados, con una supervivencia del 92,6%. La base de datos obtenida incluía 2.178 injertos sinusales realizados mediante la técnica quirúrgica de ventana lateral sobre los que se habían colocado 5.267 implantes con una supervivencia media del 91,8%.

Los factores que se vieron relacionados con la supervivencia de los implantes fueron: la superficie del implante (84% para mecanizada contra un 91,6% para rugosa), la morfología del injerto (83,3 % para bloque contra un 92,3% para particulado) y la colocación o no de membrana cubriendo la ventana de acceso lateral al seno (93,6 % con membrana contra un 88,7% sin membrana) (35).

Sin embargo no había diferencias estadísticas significativas entre las covariables colocación inmediata *versus* diferida de implantes, tipo de rugosidad de la superficie del implante, naturaleza del injerto (autógeno o no autógeno), tiempo de seguimiento, año de publicación y nivel de evidencia del estudio (35).

En esta extensa revisión se concluye que no hay datos suficientes para valorar si la altura de la cresta ósea residual y el consumo de tabaco pueden influir en la supervivencia de los implantes colocados en senos maxilares injertados, sugiriendo futuras investigaciones al respecto e indicando la necesidad de realizar estudios controlados que limiten en lo posible las variables a aquella que se pretenda estudiar (35).

Casi paralelamente a esta publicación, Del Fabbro y cols. (11) publicaron una revisión de la tasa de éxito de implantes colocados en senos injertados. El trabajo

consistió en un análisis de la literatura publicada sobre el injerto óseo sinusal, desde 1986 hasta el 2002. El objetivo principal era determinar la tasa de éxito de los implantes colocados en senos maxilares injertados. Los objetivos secundarios fueron valorar el efecto sobre los resultados de factores como el material de injerto, las características de la superficie del implante y la colocación simultánea vs diferida de los implantes.

La base de datos incluía 6.913 implantes colocados en 2.046 sujetos con un seguimiento tras carga de 12 a 75 meses y con una tasa global de éxito del 91,49% (11).

Según esta revisión, cuando se utilizó como injerto hueso autógeno exclusivamente, la tasa de éxito fue del 87,7%, del 94,88% cuando se utilizó una mezcla de autógeno y sustitutos óseos y del 95,98% cuando se utilizaron solamente sustitutos óseos. La tasa de éxito para implantes con superficie mecanizada fue del 85,64% y del 95,98% para los implantes con superficie rugosa.

Los porcentajes de éxito obtenidos fueron similares cuando se comparó la colocación simultánea y la diferida de los implantes (92,17% y 92,93% respectivamente) (11).

Pjetursson y cols. (36), publicaron en el año 2008, una revisión sistemática con el objetivo de valorar la tasa de supervivencia del injerto y de los implantes, en la técnica de elevación sinusal. Seleccionaron estudios sobre la técnica de elevación sinusal, con un mínimo de seguimiento de un año tras la carga. De los 839 artículos publicados, realizaron un análisis completo de 175 trabajos, de los cuales solo 48 cumplían los criterios de inclusión establecidos por los autores. El porcentaje de fracaso estimado para los implantes con un intervalo de confianza del 95%, fue del 3,48%, trasladado a un porcentaje de supervivencia del 90,1% a los 3 años. Sin embargo, cuando el porcentaje de fracaso fue analizado a nivel de sujeto o individuo, la tasa de fracaso anual fue del 6,04% trasladado a los 3 años a un 16,6% de individuos que sufrieron la pérdida de algún implante a los 3 años. Estos resultados les permitieron concluir que la inserción de implantes en combinación con la elevación de seno, es un tratamiento predecible que muestra unos porcentajes de supervivencia elevados.

Un estudio de metaanálisis más recientemente publicado (22) sobre la supervivencia de implantes tras la elevación de seno maxilar, analiza 3.975 implantes entre todas las publicaciones incluidas en el estudio, apuntando una tasa de supervivencia del 94,3%.

La necesidad de crear hueso a nivel sinusal en la zona posterior del maxilar, para la colocación de implantes ha llevado a un incesante desarrollo, a lo largo de todo este tiempo, de nuevas técnicas quirúrgicas de acceso crestal (32), elaborando diferentes elementos quirúrgicos con el objetivo de no dañar la membrana sinusal, e incluso de técnicas para mantener un espacio subantral para el coágulo sin necesidad de incorporar material de injerto adicional.

Incluso con una eficacia clínica *a priori* tan bien establecida, aún se plantean numerosas cuestiones sobre el procedimiento como el: material de injerto a utilizar, la colocación simultánea o diferida de los implantes, las dimensiones y el tipo del implante, la localización, la influencia de la presencia de perforación de la membrana sinusal, la colocación o no de una membrana sobre la antróstomía, la utilización o no de PRP, la influencia de la cantidad de protrusión intrasinusal del implante o sobre la prolongación del tiempo de consolidación del injerto o del tiempo de oseointegración de los implantes (11-22).

2.2. Recuerdo anatómico y fisiológico del seno maxilar

El seno maxilar en el adulto consiste en una cavidad de forma piramidal cuya base es la pared nasal lateral y su vértice se extiende hacia el proceso cigomático del maxilar (37).

El seno maxilar deriva embriológicamente de la parte más craneal del meato medio de la cavidad nasal, que durante la 12ª semana del desarrollo del feto, migra hacia fuera, detrás y abajo. Su tamaño es insignificante hasta la erupción de los dientes definitivos. Su neumatización parece completarse hacia el final del crecimiento hasta alcanzar 12-15 cc en la adolescencia (37, 38).

El volumen del seno maxilar en adultos, varía desde 4,5 cc a 35,2 cc, siendo la media de 15 cc (39). Esta gran variabilidad en tamaño, hace que el límite anterior pueda extenderse hasta la región canina y el posterior hasta la región tuberositaria (39).

Sus dimensiones lineales medias en el adulto son de 25-35 mm en anchura, 36-45 mm en altura y 38-45 mm en longitud (40).

Esta cavidad está internamente recubierta por una fina capa mucosa de epitelio respiratorio ciliado denominada membrana de Schneider y que es continuidad de la mucosa nasal. No obstante la mucosa sinusal es más fina (1mm aproximadamente) y esta menos vascularizada que la nasal. En ella se reconoce una capa de células

cilíndricas ciliadas y no ciliadas, células basales, células mucosecretoras, una membrana basal y una lámina propia. Las células secretoras mantienen la membrana húmeda, protegen el epitelio ciliado y mantienen la actividad mucociliar. La secreción principal es serosa y está constituida por agua, pequeñas cantidades de lípidos, proteínas y carbohidratos. La porción mucosa contiene glicoproteínas y/o mucopolisacáridos. (37, 41).

El epitelio ciliado transporta la secreción producida en el seno hacia la cavidad nasal a través del *ostium* de drenaje, a ritmo de 1.000 beats /minuto (42, 43). Sin embargo esta capacidad de transporte esta limitada al polvo y a partículas muy pequeñas. Aunque una agresión menor de la membrana sinusal no impide el movimiento ciliar y la remoción de secreciones, un gran defecto o un proceso inflamatorio pueden dar lugar a una congestión de estas actividades (42, 43).

En el 80% de la población, un seno maxilar asintomático y libre de inflamación se encuentra completamente aséptico y en el 20% presenta una pequeña cantidad de bacterias (44). La membrana sinusal está en contacto con el aire respirado y constituye una barrera inmunológica, aunque en menor medida que la mucosa nasal. Por ello son infrecuentes las inflamaciones leves reactivas asociadas a infecciones del tracto respiratorio superior (44) .

Estructuralmente, en los adultos dentados, el suelo del seno maxilar se sitúa aproximadamente 1cm por debajo del suelo nasal. El suelo del seno normalmente alcanza su parte más caudal a nivel de la zona del primer molar, sin embargo existe una gran variedad en su morfología, incluso comparando los dos lados de una misma persona (37).

En el individuo edéntulo, el tamaño del seno maxilar aumenta con la pérdida de los dientes, abarcando a veces una gran parte del proceso alveolar y dejando una fina capa ósea en las paredes lateral y oclusal. Este proceso de neumatización se cree que tiene lugar por una sobreactivación de la actividad osteoclástica de la membrana de Schneider y varía de individuo a individuo e incluso de un lado a otro en una misma persona (37). De ahí que las asimetrías de los senos maxilares sean comunes en pacientes edéntulos, así como también la existencia y altura de los tabiques óseos del suelo del seno (37).

Los tabiques o septos sinusales son una parte de la anatomía sinusal ampliamente estudiada desde la generalización de la técnica de injerto óseo sinusal, ya

que su presencia aumenta el riesgo de perforación de la membrana durante el procedimiento quirúrgico (45-48).

Los septos sinusales fueron descritos inicialmente en 1910 por Underwood (45), como tabiques de hueso cortical en forma de arco gótico invertido, que emergen del suelo y de la pared lateral del seno. Este autor, estudió 90 senos en 45 maxilares, apuntando una prevalencia de los septos de un 33%, y señalando un origen dental para ellos basándose en su localización. Describía que los septos dividían el seno en tres porciones, una anterior sobre los premolares, otra media sobre el primer y segundo molar y otra posterior sobre la zona del tercer molar, relacionándolo con las distintas fases de la dentición. Según su hipótesis, el suelo del seno descansaba a distintos niveles según los dientes adyacentes; así la zona anterior correspondía a la de los molares deciduos, y la media y la posterior a la del primer y segundo molar, y tercer molar, respectivamente (45).

Ulm y cols. (46) realizaron un estudio sinusal en 41 cadáveres para valorar la incidencia y localización de estos tabiques. El 31,7% de los senos maxilares presentaron como mínimo un tabique; de estos, 11 mostraron un solo tabique y dos mostraron dos cada uno. El 73,3% de estos tabiques fueron encontrados en el área premolar, el 19,9% en la región del primer molar y el 6,6% en la zona del segundo molar. La altura media de los tabiques fue de 7,9 mm y el tabique más alto midió 17 mm. Todos estos septos óseos mostraron una orientación bucopalatina, siendo más anchos y altos en su lugar de inserción (en las paredes bucal o palatina) y su forma típica fue de arco gótico. Ninguno de estos tabiques mostraba en su base una anchura suficiente como para albergar un implante. De los 15 septos, 11 estaban localizados en la región premolar, la mayoría de ellos en la inserción del arco cigomáticomalar, es decir en la transición desde premolares, hacia la zona del primer molar. Puesto que estadísticamente los premolares se pierden generalmente después de los molares, la formación del tabique podría ser debida a las diferentes fases de neumatización del seno tras el edentulismo (46). Esta afirmación también es apoyada por el hecho de que el suelo sinusal se encuentra a diferentes niveles por delante y por detrás de estos tabiques óseos.

Krennmar y cols. (47) clasifican los septos sinusales en primarios y secundarios, siendo los primarios los descritos por Underwood (45), es decir los derivados del desarrollo dental en el maxilar y los secundarios los originados a partir de los distintos niveles de neumatización del seno maxilar tras la pérdida de dientes. Estos autores (47)

señalan que existe un error del 21,3% en el diagnóstico de los septos mediante ortopantomografía convencional.

Se ha señalado que estos tabiques podrían constituir estructuras para la transmisión de fuerzas masticatorias (49). Las fuerzas masticatorias son transmitidas al cráneo vía cuatro grandes estructuras o arbotantes que son el pilar frontonasal, el pilar zigomático-maxilar, el pilar pterigo-maxilar y la bóveda palatina, incluyendo el septo, la pared nasal y el proceso pterigoideo del hueso esfenoides (49).

Kim y cols. (48) realizaron un estudio mediante tomografía computarizada (TC) para valorar la prevalencia, altura, localización y morfología de los septos sinusales. Estudiaron las TCs de 100 pacientes (41 mujeres y 59 hombres) con una media de edad de 50 años y que iban a ser sometidos a la técnica quirúrgica de elevación sinusal. Obtuvieron una prevalencia de al menos un septo en el 26,5% (53 de los 200) de los casos. La prevalencia para los maxilares edéntulos atróficos y para los no atróficos dentados fue de 31,76% y 22,61% respectivamente. El 25,4% de los septos se localizaron en la región anterior, el 50,8% en la zona media y el 23,7% en la posterior. La altura de los septos variaba en relación a su localización de lateral a medial. Así las alturas medias de los septos fueron de 1,63 \pm 2,44; 3,55 \pm 2,58 y 5,46 \pm 3,09 mm en el área lateral, centro y medial respectivamente.

La altura de los septos fue también analizada por Velasquez-Plata y cols. (50) de esta misma forma, reportando unos valores medios de 3,5 mm en la parte lateral, 5,9 mm en la central y 7,6 mm en la medial.

Pommer y cols. (51) en una revisión sistemática de la literatura y metaanálisis, vieron que los septos estaban presentes en un 28,4% de los 8.923 senos maxilares descritos. Su incidencia fue mayor en los pacientes dentados que en los edéntulos y su localización en las áreas de premolares, molares y retromolares fue de 24,4%, 54,6% y 21,0% respectivamente. La orientación de los septos fue transversal en un 87,6%, sagital en un 11,1% y horizontal en un 1,3% de los casos, con una altura media de los septos de 7,5 mm. Los septos completos, es decir aquellos que dividían el seno en dos cavidades, solo estaban presentes en un 0,3% de los casos. Los septos múltiples se encontraron en un 4,2% de los casos y los septos bilaterales en un 17,2%. Estos resultados les permiten sugerir que la necesidad de realizar un TC para el diagnóstico de la completa morfología del septo sinusal ya que el análisis en la ortopantomografía resultaba muchas veces incorrecto.

Apoyando esta conclusión, González-Santana y cols. (52) también compararon el error en el diagnóstico de los septos mediante ortopantomografía y TC, siendo mayor en la primera (44,1%) que en la segunda (11,8%).

En una revisión de la literatura publicada por Maestre y cols. (53), se concluye que entre un 13 y un 35,3% de los senos maxilares presentan septos, sugiriendo realizar siempre un estudio radiológico con TC para diagnosticar su presencia, ya que la ortopantomografía cuenta con una baja sensibilidad y especificidad para identificar dichas estructuras .

La presencia de septos de altura considerable hace necesario realizar una modificación en la ventana de la antrostomía, habiendo sido publicadas diferentes modificaciones en su diseño, como la descrita por Van den Bergh (54) en "W".

No obstante, otros autores como Tidwell y cols. (55), recomiendan realizar la exéresis de dicho septo.

Otras técnicas más conservadoras como la descrita por Martínez-Conde y cols. (56) abogan por la realización de ventanas múltiples, que además de evitar la manipulación del septo, faciliten la técnica en las paredes laterales de convexidad pronunciada cuya manipulación es más compleja.

La vascularización del seno, deriva de la arteria infraorbitaria, de la palatina mayor y de la alveolar posterosuperior (37, 38). De acuerdo al estudio realizado por Solar y cols. (57), la vascularización de la pared anterolateral proviene de varias anastomosis surgidas de la arteria alveolar posterior superior y de la infraorbitaria, localizadas dentro de la pared ósea lateral del seno y en el tejido vestibular supraperióstico. La distancia media entre la anastomosis intraósea y la cresta alveolar es de unos 19 mm, mientras la supraperióstica se sitúa en zona más craneal (57). La arteria alveolar antral que puede tener un diámetro entre 2,5 y 3mm, vasculariza además de la pared ósea, la membrana sinusal. Este vaso supone, en algunos casos, un riesgo de sangrado intraoperatorio tanto por su localización como por su calibre. A pesar de que el sangrado de esta arteria es autolimitante en la mayor parte de casos, por la propia contracción reactiva del vaso, Testori y cols. (13) describen un caso que requirió ligadura para conseguir la hemostasia.

Diferentes autores como Elian y cols. (36), estudiaron en TCs la presencia de arterias intraóseas en la pared lateral del seno maxilar y solo detectaron los vasos en el 50% de los casos y en el 80% de ellos , estaban localizados a más de 15mm desde la cresta alveolar, es decir, más alejados de la zona habitual de antrostomía. Debido a esto

y dado el coste del examen tomográfico y la radiación a la que es sometido el paciente, hay autores (58), que no ven justificado el examen mediante TC solo para valorar la localización de dicha arteria.

Desde el punto de vista quirúrgico y en relación con la técnica de injerto sinusal, la pared lateral o bucal, la pared medial o nasal y la pared inferior o suelo del seno, son las de mayor importancia (38).

La pared lateral está compuesta por una lámina ósea de grosor variable, que contiene las anastomosis neurovasculares para el seno y los dientes. Supraperiósticamente se sitúan la capa muscular que contiene la arteria y la vena facial, el sistema linfático y las ramas nerviosas infraorbitarias (38).

La pared interna o medial tiene forma rectangular y constituye el septo óseo entre la cavidad nasal y el seno maxilar. La parte inferior de esta pared corresponde con el meato inferior que en su zona media, tiene una estructura ósea frágil llamada hiato sinusal (38).

La pared inferior o suelo del seno está constituido por el proceso alveolar del maxilar y en parte por el paladar duro. En el paciente dentado es la pared más fuerte del seno y puede ser bastante irregular debido a que presenta recesiones y depresiones relacionadas con las raíces de los dientes. La zona más caudal del seno maxilar suele situarse hacia la zona de molares.

Muchos de estos aspectos anatómicos tienen especial relevancia en lo que respecta al procedimiento y a la técnica del injerto sinusal (38).

Fisiologicamente, la función del seno maxilar no está aún claramente definida. Se le han asignado algunas funciones como la resonancia de la voz, contribuir a la barrera defensiva respiratoria, poseer cierto grado de función olfativa, calentar y humedecer el aire inspirado o reducir el peso de los huesos faciales (41, 59).

2. Modificación morfológica del seno maxilar tras la pérdida dentaria

El seno maxilar sufre un proceso de neumatización que aumenta con la edad y sobre todo con la pérdida de dientes (60). Este proceso de neumatización se ve acentuado si se trata de dientes con un mínimo de un 30% de raíz protruyendo en el seno, si las extracciones son múltiples y si además afectan al segundo molar (60).

Además, tras la pérdida de dientes, el proceso alveolar maxilar sufre una reabsorción irreversible. Esta reabsorción ósea se produce tanto en sentido vertical

como horizontal y limita en mayor o menor medida el hueso disponible para la colocación de implantes.

La severidad de la reabsorción en la zona posterior del maxilar depende de la duración del edentulismo y de la existencia o no de dientes remanentes adyacentes al espacio edéntulo, ya que estos ralentizan el proceso de reabsorción (61).

Otros factores como la edad, sexo, alteraciones metabólicas y desequilibrios hormonales pueden acelerar el proceso de reabsorción y reducir la densidad ósea (61).

La frecuencia, dirección e intensidad de las fuerzas que actúan sobre el hueso así como el grado de adaptación de las posibles prótesis juegan un papel importante en la forma que adquiere el proceso alveolar tras la reabsorción (61).

La etapa reabsortiva más severa se produce inmediatamente tras las extracciones dentarias como consecuencia del proceso de cicatrización y remodelado alveolar. Posteriormente la pérdida ósea vertical tiene lugar a un ritmo de 0,1 mm al año existiendo una gran variabilidad individual (2). Atwood (2, 3) fue el primero en afirmar que la reabsorción del proceso alveolar sigue un patrón característico.

Fue Fallschüssel (62) quien estableció una primera clasificación del proceso alveolar residual edéntulo, que posteriormente fue modificada por Cadwood y Howell (63, 64) diferenciando 6 tipos de cresta alveolar residual:

Clase 1: dentado

Clase 2: alveolo cicatrizado inmediato a la extracción

Clase 3: cresta alveolar adecuada en anchura y deficiente en altura

Clase 4: cresta adecuada en altura e insuficiente en anchura (fillo de cuchillo)

Clase 5: cresta aplanada, inadecuada en anchura y altura

Clase 6: reabsorción hasta el hueso basal que no sigue un patrón predecible

Dicha clasificación está directamente relacionada con el hueso disponible para la colocación de implantes, lo que la hace valiosa para determinar un diagnóstico prequirúrgico (64).

Cadwood y Howell (64) analizaron secciones verticales obtenidas del maxilar superior de 47 cadáveres, cuantificando el volumen óseo de la zona posterior del proceso alveolar.

La altura alveolar media variaba en un rango de 9,3 a 3,23 mm. El valor más alto fue de 13,8 y el más bajo de 0,8 mm. Esto demuestra que a este nivel se puede incluso encontrar una mera y fina cortical que separe el seno de la cavidad oral.

Las mediciones de anchura del reborde alveolar realizadas a 1 mm de la cresta, mostraban valores medios suficientes para albergar posibles fijaciones intraóseas. Solamente en algunos casos de clases 4 y 6 se observaron anchuras que oscilaban entre 1,8 a 3 mm, revelando la presencia de crestas en filo de cuchillo. Estas crestas aunque eran más frecuentes en la zona anterior del maxilar (región intercanina), pueden también encontrarse, aunque en raras ocasiones, en la región posterior. Las mediciones realizadas a 3 mm de la cresta alveolar en sentido apical, revelaron valores más altos que oscilaban entre 5 y 8,75 mm lo cual demuestra que la cresta alveolar se ensancha en dirección craneal.

Los resultados de este estudio (64) revelan que el factor que puede limitar la colocación de fijaciones intraóseas a nivel posterior del maxilar, en el mayor número de casos es la altura del reborde alveolar. Esto puede deberse a que la pérdida del volumen óseo a este nivel, no solo esta originada por la reabsorción alveolar sino también por la neumatización del seno maxilar, hecho demostrado por la presencia de rebordes alveolares que clínicamente muestran una adecuada anchura pero que pueden presentar alturas de 1 mm o inferiores de hueso alveolar residual (65).

En estos casos la distancia intermaxilar esta conservada y el ratio implante/corona sería favorable, pero se necesitaría la realización de la técnica de elevación de la membrana sinusal para la colocación de un injerto en el suelo del seno maxilar (7, 32)

Por otro lado, cuando la pérdida del volumen óseo ha sido consecuencia de una severa reabsorción del proceso alveolar en altura y/o en anchura, pueden estar indicadas, además del injerto sinusal, otras técnicas quirúrgicas que permitan la reconstrucción del reborde alveolar residual mejorando la relación intermaxilar (injertos en “*onlay*” u osteotomías Le Fort I) (66) (67).

2.4. Técnica quirúrgica de injerto óseo sinusal

La técnica quirúrgica del injerto sinusal persigue la elevación de la membrana sinusal, conservándola íntegra, de forma que posibilite la colocación del injerto y de los implantes en el suelo del seno (7).

Las dos principales técnicas de elevación de seno para la colocación de implantes dentales son la técnica en dos fases (técnica diferida) con ventana lateral, que requiere un periodo de integración del injerto antes de la colocación de los implantes y la técnica en una sola fase (técnica inmediata) en la que el injerto y el implante se

colocan de forma simultánea y que a su vez puede ser realizada mediante acceso crestal o lateral (24, 35, 68-70).

Cuando Boyne y James publicaron, en 1980, esta técnica (7), la describieron como un procedimiento en dos fases, utilizando en una primera fase hueso autólogo particulado procedente de la cresta ilíaca como material de injerto, y realizando la colocación de implantes en lámina, en una segunda fase tras un periodo de cicatrización de 3 meses.

Desde entonces se han publicado numerosas modificaciones quirúrgicas para esta técnica:

a) *Técnica en dos fases con acceso lateral*: se realiza mediante acceso lateral al seno realizando una antrostomía en la que la pared externa del seno maxilar se perfora mediante una ostectomía cuidadosa que permita despegar la membrana de Schneider de forma íntegra.

El primer paso en la técnica quirúrgica es la exposición de la pared lateral del seno que se realiza mediante la elevación de un colgajo mucoperiostico tras una incisión crestal. Tras ello se procede a realizar la ventana de antrostomía de acceso al seno maxilar (71). Mientras Tatum (24, 32) conservaba la pared externa del seno tras la realización de una osteotomía que permitiera una fractura en tallo verde y luxación hacia el lado interno, situando el fragmento luxado como techo del injerto, Boyne y James (7), propusieron la antrostomía realizando una ostectomía sin mantener dicha pared. Otros autores (72, 73) retiran la cortical externa despegándola totalmente de la membrana, para después volverla a su sitio original cubriendo así el injerto.

La dimensión de la ventana debe ser lo más pequeña posible para comprometer al mínimo la vascularización del injerto y lo suficientemente amplia para permitir el manejo de la membrana. La ostectomía de la pared lateral del seno se realiza con una fresa redonda diamantada o mediante un aparato de ultrasonidos quirúrgico.

La parte inferior de la ostectomía debe estar situada a 2 o 3 mm del suelo del seno para facilitar la reflexión de la membrana sinusal. En senos hiperneumatizados que requieran la colocación de varios implantes o la simultaneidad con injertos *onlay*, se ha descrito la realización de ventanas múltiples que mantengan la estructura ósea de la pared externa, evitando grandes ostectomías y contribuyendo a la integración del injerto (56)

El despegamiento de dicha membrana se realiza con periostotomos romos no cortantes, comenzando desde bucal hacia medial, anterior y posterior.

La cantidad de membrana sinusal que debe ser despegada está relacionada con el número y dimensiones de los implantes que han de ser colocados. Cuanto mayor sea el espacio ocupado por el injerto, mayor es la demanda de neoformación ósea y el área más alejada del hueso residual tiene más posibilidad de sufrir reabsorción al verse más comprometida su vascularización (74).

Una vez despegada la membrana sinusal y si esta está intacta, se procede a la colocación del injerto.

b) *Técnica en una fase con acceso lateral*: exige lo descrito anteriormente en la de dos fases más la preparación de los lechos de las fijaciones en la cresta alveolar. Después se procederá a colocar una porción de injerto en la zona medial de la cavidad de forma que nos mantenga la membrana en posición elevada, se colocarán las fijaciones y se terminará de rellenar toda la cavidad con el resto del injerto.

En cuanto al tratamiento de la ventana de antrostomía, la necesidad de su recubrimiento es un tema controvertido en la actualidad (35, 69, 70, 73, 75).

Existen algunos trabajos (35, 69) que defienden que la proporción de hueso vital/injerto es mayor en los casos tratados con membrana, bien sea reabsorbible o no reabsorbible, que en los no recubiertos, pero no se ha demostrado que esta circunstancia tenga transcendencia clínica en cuanto a los resultados.

Los beneficios de la colocación de una membrana sobre la ventana de acceso al seno son aislar al injerto del tejido conectivo, contener las partículas de injerto dentro de la cavidad sinusal impidiendo su extensión a los tejidos blandos, aumento de la formación de hueso vital y mejorar el porcentaje de éxito de los implantes (75).

Sin embargo, hay autores (70) que no han apreciado diferencias en la supervivencia de los implantes en relación a la colocación o no de membrana.

En un estudio clínico y radiológico reciente de Cho y cols. (73), estos autores procedían a reposicionar la propia cortical ósea retirada para acceder al seno, encontrando una osificación completa del espacio entre los bordes de dicha cortical reposicionada y la pared del seno maxilar en la mayor parte de los casos, siendo mejor dicha cicatrización cuanto menor era el grosor de la pared lateral sinusal.

c) *Técnica en una fase con acceso crestal*: se presentó como una técnica menos invasiva y fue primeramente sugerida por Tatum en 1986 (32) y posteriormente desarrollada por Summers (31) como la técnica de los osteotomos.

En 1994 Summers (31) presentó un set de osteotomos cónicos de punta aguda o roma (cóncava) para respectivamente ensanchar o alargar en altura la cresta alveolar. Con esta técnica la membrana sinusal se eleva mediante la presión que ejercen las partículas del injerto y los fluidos atrapados con la inserción de los osteotomos. Esta técnica se realiza con la colocación simultánea de los implantes y el lecho de las fijaciones se prepara mediante la inserción secuencial de los osteotomos mediante percusión. Una variante de esta técnica se consigue con la preparación del lecho de las fijaciones mediante fresas espirales sin dañar la membrana dejando los osteotomos solamente para la fase de elevación de la membrana y la colocación del injerto sinusal. De este modo la fractura del suelo del seno se realiza con un osteotomo cilíndrico cuyo diámetro coincide con el de la última fresa.

El inconveniente de estas técnicas es la ausencia de visualización de la membrana sinusal, con lo cual es difícil percibir la existencia o no de perforaciones en la misma.

La tasa de supervivencia de los implantes colocados mediante estas técnicas se fijó según algunos autores (76-78) entre un 90 a un 96%, cuando la altura de hueso residual es superior a 4 mm y entre un 73,3 y un 85,7% cuando la altura del hueso residual es inferior a 4 mm.

De estos trabajos (76-78) se concluye que uno de los factores más influyentes en el porcentaje de éxito de los implantes colocados mediante la técnica de los osteotomos es la altura de la cresta ósea residual.

En una revisión sistemática de la literatura, Tan y cols. (79) obtuvieron las siguientes conclusiones:

1. El porcentaje de fracaso anual estimado fue de un 2,5% trasladado a un porcentaje de supervivencia acumulada a los 3 años del 92,8%.
2. La tasa de supervivencia parece disminuir conforme disminuye la altura del hueso residual.
3. El análisis a nivel de sujeto, revela una tasa de fracaso anual del 3,71% con un 10,5% de sujetos con fracaso de algún implante a los 3 años.
4. La perforación de la membrana sinusal ocurrió en un 3,8% de los casos y fue la

complicación más frecuente. La incidencia media de infección postoperatoria fue del 0,8%.

Estos autores también concluyeron que la tasa de supervivencia de los implantes era equiparable a la de los implantes colocados en maxilares no injertados.

Del Fabro y cols. (11) realizaron en 2012 una revisión sistemática sobre el porcentaje de éxito de los implantes tras la elevación de seno con la técnica de los osteotomos. Las 19 publicaciones analizadas incluían un total de 3.131 implantes en 1.822 pacientes, con unas tasas de éxito del 92,7% para 331 implantes que se habían colocado en crestas residuales inferiores a 5mm y del 96,9% para 2.525 implantes que se habían colocado en crestas residuales superiores a 5 mm, siendo la diferencia estadísticamente significativa. Por el contrario no hallaron diferencias significativas en cuanto a la utilización o no de material de injerto ni a la longitud del implante. Como conclusión señalan (11) que la técnica de acceso crestal es un tratamiento viable en caso de atrofia maxilar localizada, incluso en crestas residuales mínimas, pero que el pronóstico podía ser menos favorable en alturas inferiores a 5 mm.

La realización inmediata o diferida de los implantes ha sido un tema de controversia que ha suscitado el interés de muchos autores (18, 19, 21, 80) ya que la ventaja de colocar simultáneamente los implantes, es la reducción de la morbilidad al reducirse el número de cirugías y el acortamiento de la duración del tratamiento. El criterio actual y el que han utilizado la gran mayoría de autores (36, 81) para la elección de una técnica u otra es la altura del hueso residual, al estar directamente relacionado con la consecución de la estabilidad primaria del implante.

La altura del hueso residual es el factor anatómico que determina dos aspectos directamente relacionados tanto con el éxito del implante como con el éxito del injerto. Por un lado está involucrado en la consecución de la estabilidad primaria del implante y por otro en el éxito y consolidación del injerto, que otorgan al implante un buen funcionamiento tras la carga.

a) *Respecto a la estabilidad primaria del implante*, ya que es una de las premisas fundamentales para conseguir la oseointegración. La mayoría de trabajos (82) (83) (6, 28, 69, 84, 85) publicados basan la elección de una u otra técnica en la capacidad para conseguir dicha estabilidad, relacionando esta con la altura del hueso residual. Se establece que si la altura del hueso residual es superior a 4 mm o incluso 5 mm, se indique la técnica simultánea (82), mientras que cuando la altura infrasinusal es

inferior a 4 mm o a 5mm, se establece que los resultados son mejores si la técnica se realiza en dos fases (6, 28, 69, 84, 85).

b) *Respecto al éxito y consolidación del injerto*, estudios como los de Busenlechner (74) sugieren que la dimensión del lecho óseo puede influir en la respuesta osteogénica ante un biomaterial y por lo tanto en la consolidación y maduración del injerto.

A pesar de asumir estos dos aspectos, la evidencia entre la asociación de la altura ósea residual y los resultados clínicos tras la realización de la técnica inmediata, ha sido y es todavía un tema controvertido (81).

Fenner y cols. (86), aunque demostraron, experimentalmente, una asociación entre la altura del hueso residual y la estabilidad del implante, desearon la asumida cifra de 5mm como premisa para la realización de la técnica inmediata. Así mismo, al año siguiente estos mismos autores (87) tras un estudio histomorfométrico en animales, afirmaron que aunque hubo un mayor porcentaje de contacto hueso-implante en alturas residuales superiores a 6 mm, esto no afectaba al éxito de los implantes durante el periodo observado (6 meses tras la carga), afirmando así la viabilidad de la realización de la técnica inmediata en alturas residuales iguales o inferiores a 4 mm.

Sin embargo, Avila-Ortiz y cols. (16), analizaron la influencia de la altura ósea residual en los resultados histomorfométricos del injerto óseo sinusal realizado mediante la técnica diferida. No encontraron una correlación estadísticamente significativa entre la altura del hueso residual y el porcentaje de hueso vital ni con el de partículas de aloinjerto residuales, sugiriendo que la altura ósea residual no parece influir en la maduración y consolidación del injerto óseo sinusal pero sin descartar la posibilidad de que este factor anatómico pueda influir en el éxito a largo plazo de los implantes y de las prótesis implantosoportadas.

En otro estudio publicado por Herzberg y cols. (19), se valoraron los niveles óseos marginales de 160 implantes en 81 elevaciones de seno, comparando ambas técnicas. La tasa de supervivencia y de éxito fue del 95,5% y 83,7% respectivamente. Estos autores (19) apreciaron mayores pérdidas marginales en implantes colocados mediante la técnica diferida, siendo mayor dicha relación cuando la cresta ósea residual era igual o inferior a 4 mm.

Paralelamente, en 2006 Chiapasco y cols. (21), sugieren que la estabilidad primaria de un implante no puede conseguirse al posicionar un implante en un hueso de volumen y calidad escasos, como puede ser el hueso infrasinusal inferior a 4-5 mm.

Esta revisión señaló una tasa de supervivencia significativamente inferior para los implantes colocados mediante la técnica inmediata en relación a la diferida (56% vs 100%).

Sbordone y cols. (18), en 2010, publican una tasa de éxito del 99,3% para implantes colocados con la técnica inmediata en huesos residuales entre 1 y 10 mm y del 96,5% para la técnica diferida, señalando una menor reabsorción ósea en los primeros respecto a los segundos.

Los datos extraídos de otros estudios, como el de Rios y cols. (88), muestran que el porcentaje de éxito de los implantes colocados mediante la técnica inmediata en hueso residual inferior a 5 mm, es muy similar a la de los implantes asociados a alturas iguales o superiores a 5 mm.

Cabe destacar que la estabilidad primaria del implante depende, además de la cantidad del hueso residual, de la geometría del implante y que las formas más actuales, hacen posible conseguir una estabilidad primaria en cantidades óseas más reducidas (86, 87).

2.3. Materiales de injerto

El material de injerto es uno de los aspectos más estudiados y discutidos en la literatura científica relacionada con la elevación de seno maxilar desde sus inicios (70, 89-97) Se han utilizado una gran variedad de materiales para obtener regeneración ósea y se ha discutido sobre su actividad como elemento oseoinductor y/o oseoconductor, existiendo actualmente una marcada tendencia a considerar que su papel principal es el de ser un mantenedor de espacio (14).

Rickert y cols. (89) en una revisión sistemática de estudios comparativos entre sustitutos óseos y hueso autólogo y sus combinaciones para el relleno del seno maxilar, concluyeron que los sustitutos óseos son válidos para regenerar hueso en el seno y que constituyen una alternativa a la utilización de solo hueso autólogo. Finalmente afirman que la supervivencia de los implantes no se ve influenciada por los diferentes materiales de injerto, cuando se espera un tiempo suficiente para la cicatrización del injerto, previo a la colocación de los implantes

Los materiales de injerto han constituido un abanico muy amplio y variado, desde injertos óseos autólogos, a injertos heterólogos, injertos aloplásticos, xenoinjertos y combinaciones entre ellos.

2.5.1. Injertos autólogos

Son aquellos que se transfieren de una localización a otra dentro del mismo individuo.

Los injertos óseos autólogos son considerados el mejor material (“*gold standard*”) por presentar capacidad osteogénica, osteoinductiva y osteoconductiva. Estos injertos disponen además de osteoblastos que generan hueso, células precursoras que se diferencian hacia más osteoblastos (33, 90, 98-103).

Los injertos autólogos poseen proteínas morfogenéticas óseas (BMP) que pueden estimular la neoformación ósea (91). Además la porción inorgánica del hueso esta compuesta por hidroxiapatita que presenta propiedades osteoconductivas ya que funciona como una matriz para la revascularización y la deposición ósea (91). Por otra parte, puesto que se trata de hueso del mismo individuo no existe la posibilidad de transmitir enfermedades infecciosas ni provocar reacciones inmunológicas adversas (91).

La mayor desventaja de los injertos óseos autólogos es la necesidad de un segundo campo quirúrgico en el paciente que puede ser extraoral o intraoral. La maniobra quirúrgica para su obtención, aumenta el tiempo y el coste del procedimiento, existiendo además morbilidad asociada.

a) Las localizaciones extraorales

Las localizaciones más frecuentes para la obtención de hueso en el procedimiento de injerto sinusal son la cresta ilíaca y la tibia, aunque también se describen casos realizados con hueso de la calota craneal o costilla (100, 103) .

Tanto la zona posterior como anterior de la cresta iliaca son lugares excelentes para obtener hueso por contener cantidades significativas tanto de hueso cortical como medular. No obstante, algunos autores (104) prefieren la zona anterior por la mayor simplicidad de esta técnica del toma de injerto. Se ha señalado que la parte posterior de la cresta ilíaca aporta dos veces más cantidad de hueso que la zona anterior (105) siendo muy útil cuando se requieren grandes injertos en bloque (90, 99).

La tibia se considera un excelente lugar para la obtención de hueso medular particulado, ya que a través de una ventana lateral se pueden conseguir varios cc, siendo un hueso rico en osteoblastos y células osteoprogenitoras. Sin embargo, la tibia no es un área adecuada para obtener hueso cortical (98, 103).

La tabla externa del hueso temporal craneal permite obtener cantidades considerables de hueso cortical (103).

Las costillas contienen gran cantidad de hueso cortical pero la morbilidad asociada a su obtención hace que su uso sea excepcional (100).

b) Las localizaciones intraorales

Las localizaciones más habitualmente utilizadas son la sínfisis y la rama mandibular. El hecho de que se sitúen en la misma área quirúrgica que la zona receptora y que no dejen cicatrices externas, hace que sean unas de las zonas más habitualmente utilizadas en la obtención de tejido óseo para el injerto sinusal (10).

La sínfisis mandibular permite obtener injertos monocorticales (101, 102), siendo uno de sus inconvenientes la posibilidad de la pérdida de sensibilidad dentaria en los incisivos, debido al daño de las ramas incisivas del nervio dentario inferior al obtener el injerto (106, 107).

La línea oblicua externa mandibular es un lugar idóneo para la obtención de hueso cortical y se asocia con un mejor postoperatorio que el de la sínfisis (102). También se ha señalado la obtención de cantidades pequeñas de hueso de la tuberosidad y/o de *torus* presentes (101).

Para distintos autores (33, 101, 102, 106), la menor cantidad ósea que es posible obtener en comparación con las localizaciones extraorales, limita la utilización de las localizaciones intraorales. Sin embargo estudios recientes (10, 108), demuestran que la cantidad de injerto óseo que podemos obtener de la sínfisis y de ambas ramas mandibulares es suficiente para realizar un procedimiento de injerto sinusal bilateral.

El uso de raspadores óseos ha proliferado en los últimos tiempos ya que en diferentes estudios (109, 110) han obtenido cantidades óseas considerables provenientes de la pared lateral del seno y de la zona malar, siendo una de las ventajas el no requerir otro acceso quirúrgico para ello ni siquiera intraoral.

2.5.2. Injertos óseos homólogos o aloinjertos.

En ellos se toma tejido de un individuo de la misma especie no relacionado genéticamente con el receptor.

En estos casos se utiliza el hueso proveniente de bancos de huesos (93). La mayor ventaja es la disposición de una cantidad ilimitada de material sin necesidad de recurrir a una segunda zona quirúrgica (92, 93, 111-113). A pesar de que no contiene osteoblastos ni células osteoprogenitoras, si cuenta, con BMP capaz de estimular las células precursoras del lugar del injerto hacia osteoblastos (114).

El hueso de cadáver esta disponible como material congelado (FBA), como congelado deshidratado (FDBA), como congelado deshidratado desmineralizado (DFDBA) y como material irradiado (115). Los procesos de congelación, deshidratación y desmineralización hacen al hueso menos antigénico (116).

Para algunos autores (92), la cantidad de BMP que contiene el hueso de banco es mínimo y además la capacidad osteoinductiva del tejido varía con el manejo y procesamiento del mismo. El injerto mineralizado tarda más en ser revascularizado y reabsorbido y puede contener cantidades más pequeñas de BMP que el hueso desmineralizado (92). El proceso de desmineralización hace que el hueso desprenda antes la BMP y además, la transmisión de enfermedades pueda ser mucho menor que en el caso del injerto mineralizado, ya que el ácido que se emplea en el proceso de desmineralización destruye los posibles virus que pueden haber sido transmitidos al injerto (92, 116).

Desde un punto de vista histológico, la regeneración conseguida con el DFDBA muestra que la mayor parte de las partículas del injerto permanecen incluidas en abundante tejido conectivo y rodeadas de células gigantes que producen a una extensa reabsorción del injerto (117). Lo mismo apreciaron Jensen y Sennerby en 1998 (118), tras aplicarlo en el seno maxilar junto a los implantes, añadiendo que la mayor parte de la superficie del implante estaba en contacto con tejido conectivo.

La Conferencia para el Consenso en seno maxilar de 1996 (6), concluyó que el DFDBA no era un sustituto óseo adecuado por la pronunciada reabsorción que presentaba y por el riesgo de transmisión de enfermedades.

2.5.3. Xenoinjertos

Se trata de un injerto óseo que procede de distinta especie, como el hueso bovino o la hidroxiapatita derivada de la estructura del coral (119). Su inmunogenicidad esta significativamente reducida, ya que en el proceso de elaboración se elimina el componente orgánico, por lo que aunque no posee capacidad osteoinductiva si mantiene sus propiedades osteoconductoras (119).

El xenoinjerto más frecuentemente utilizado es el de hueso bovino inorgánico, el cual se produce utilizando diferentes técnicas (120).

Dentro de estos injertos el más utilizado es el Bio-Oss[®], elaborado tras la utilización de disolventes orgánicos y a bajas temperaturas. El OsteOgraft-N[®] se produce utilizando agua y altas temperaturas. Ambas técnicas obtienen un hueso

xenógeno de diferente porosidad y cristalinidad. El hueso bovino inorgánico está constituido por hidroxiapatita (HA) biológica reabsorbible con propiedades osteoconductoras pero no osteoinductivas.

La estructura mineral y la superficie del hueso bovino semejan al hueso autógeno, de tal modo que un gramo de hueso bovino tiene una superficie de 80 micras, lo que le hace ser un buen osteoconductor. Este material tiene una hidroxiapatita, con un carbono deficiente en calcio, con un tamaño de cristal de 10 nm que hace que el área de superficie de cada partícula sea considerablemente mayor que la superficie de una biocerámica porosa, haciendo que su reabsorción sea más lenta. Se ha sugerido mezclar este material con hueso autógeno, que le pudiera aportar capacidad osteogénica y osteoinductiva (70,121).

Froum y cols. (70) demostraron unos porcentajes similares de supervivencia de los implantes cuando se utilizó xenoinjerto con o sin la combinación de hueso autógeno. Por el contrario Hising y cols. (121) obtuvieron un porcentaje mayor de supervivencia de los implantes en los casos con xenoinjerto como material único de injerto (92,2%) que en los que utilizaron una combinación con hueso autógeno (77,2%).

Hallman y cols. (80) publicaron un estudio valorando la supervivencia de implantes colocados de forma inmediata en maxilares con hueso residual inferior a 5 mm. En el trabajo 11 pacientes recibieron 100% de hueso autógeno en un lado y una combinación de 80% de autógeno y 20% de Bio-Oss[®] en el otro y otros 10 pacientes fueron tratados con 100% de Bio-Oss[®]. El porcentaje de supervivencia fue del 82,4%, 94,4% y 96%, respectivamente.

Diferentes estudios histológicos (70, 96, 97, 122), han mostrado que se podían conseguir porcentajes similares de hueso vital al utilizar sustitutos óseos o hueso autógeno después de periodos más largos de maduración. Valentini y cols. (96) estudiaron 20 senos maxilares injertados con Bio-Oss[®] en 15 pacientes con una cresta ósea residual inferior a 5 mm. Transcurridos 6 meses desde el injerto sinusal se colocaron 57 implantes de 4x13 o 15 mm y a los 4 años el porcentaje de éxito acumulativo fue del 98,2%. Tras el estudio histológico, los autores (123) señalan que las partículas residuales de xenoinjerto, durante la maduración del mismo, quedan incorporadas en el tejido conectivo que combinado con el hueso vital neoformado puede dar lugar a un hueso de muy alta densidad. Las partículas residuales de xenoinjerto no

se encuentran en contacto con la superficie del implante dejando este libre para contactar con el hueso vital neoformado (123).

2.5.4. Injertos aloplásticos

Se trata de materiales sintéticos biocompatibles e inorgánicos, siendo los más utilizados la hidroxiapatita (HA), el beta-fosfato tricálcico (b-TCP), los polímeros y el biovidrio o cristal bioactivo (124). Estos materiales se han ido desarrollando hasta constituir sustitutos de los injertos autólogos (125-128).

a) La hidroxiapatita (HA) es el mayor componente mineral inorgánico del hueso. Se trata de una cerámica de fosfato cálcico extensamente utilizada como injerto óseo cuya presentación es particulada o en bloque poroso (30, 55, 125-128). Es un material osteoconductor pero no osteoinductor ni osteogénico, ya que no contiene osteoblastos ni células osteoprogenitoras. Su reabsorción está determinada por el tamaño de la partícula y por la porosidad y cristalinidad de su estructura. Cuanto menos cristalina y más porosa es la estructura de la HA más rápidamente se reabsorberá. Tamaños de poro de 150 a 200 micras son óptimos para la revascularización y el crecimiento óseo dentro del injerto (127).

b) El beta fosfato tricálcico (b-TCP) es una cerámica de fosfato cálcico que se reabsorbe más rápidamente que la HA, siendo el más utilizado de los injertos aloplásticos, se trata de un material osteoconductor provisto de calcio y fósforo, que actúa como matriz para la deposición ósea. Su desventaja es que se reabsorbe rápidamente y que no aumenta la formación ósea (129). Normalmente se utiliza en combinación con autoinjertos para mejorar la estabilidad de estos (6, 130). Un metanálisis comparativo sobre la cantidad de hueso conseguido tras 5-6 meses de la colocación de b-TCP revela una significativa mayor fracción ósea cuando se utiliza junto al hueso autólogo (94, 129).

c) Los polímeros. Estos productos son polímeros de polimetilmetacrilato y polihidroxietilmetacrilato con una superficie porosa de carbonato cálcico. Estos materiales se presentan en bloque o partícula y forman cristales de apatita de carbonato cálcico cuando se colocan en el hueso. Tienen una carga negativa en su superficie lo que hace que el material sea resistente a la colonización bacteriana. La capa cálcica más externa forma una unión fuerte con el hueso sin interposición de tejido conectivo. Se trata de un material biocompatible, osteoconductor y reabsorbible, utilizado en cirugía

craneofacial durante mas de 100 años siendo Leonardis y Pécoro los primeros en aplicarlo en el seno maxilar. Segun Hallman y cols. (95) el volúmen del material inicialmente injertado puede disminuir rapidamente imposibilitando la posterior colocación de los implantes.

d) *Los cristales bioactivos.* Son cerámicas policristalinas formadas por cristales de dióxido de sílice que contienen calcio, fosfato, sodio y sílice (124, 131). El cristal bioactivo puede ser reabsorbible o no reabsorbible y forma una capa de gel de sílice que interactúa con el calcio y el fosfato para formar apatita en la superficie (131). El Biogran[®] es una forma reabsorbible de cristal bioactivo que ha sido utilizado para el injerto sinusal con partículas de 300 a 355 micras, y que esta compuesto por un 45% de dióxido de sílice (SiO₂), un 24,5% de óxido de calcio (CaO), un 24,5% de óxido de sodio (Na O₂) y un 6% de pentóxido de fósforo (P₂O₅). Es un material osteoconductor que al mezclarse con sangre o suero forma una masa cohesiva que se une al hueso (131).

En el estudio de Cordioli y cols. (132) se colocaron 27 implantes simultáneamente al injerto sinusal realizando injertos sinusales uni o bilaterales en 12 pacientes con cresta ósea residual de 3 a 5mm de altura. El material de injerto utilizado consistió en una mezcla 4:1 de cristal bioactivo (Biogran[®] TM) y hueso autólogo. La media de la ganancia ósea conseguida en altura fue de 7,1+/- 1,6m y 26 de 27 implantes permanecían estables tras 12 meses de carga.

Otros autores como Tadjoeidin y cols. (97, 133) y Turunen y cols. (134), mostraron resultados clínicos e histomorfométricos similares al comparar la regeneración ósea en senos maxilares rellenos con cristal bioactivo y en aquellos rellenos con una combinación de hueso autólogo y cristal bioactivo.

2.5.5. Función específica del material de injerto

En la actualidad diversos autores (14) afirman que el papel o la función principal del material de injerto, en la técnica de elevación sinusal, es el de mantenedor de espacio para permitir la regeneración ósea debajo de la membrana, a partir de las paredes óseas.

Ellegaard y cols. (111-113) publican resultados favorables en cuanto al éxito de los implantes, tras su colocación en casos de elevación de la membrana del seno maxilar

sin añadir material de injerto. Cabe destacar que las ganancias óseas conseguidas no superan los 4 mm de altura ósea y añadir que es necesaria la colocación inmediata de los implantes (técnica en una sola fase).

Nedir y cols. (135), hallaron que la protrusión intrasinual del implante disminuía de $4,9+1,9$ a $1,5+0,9$ a los 5 años de la cirugía sin haber utilizado material de injerto.

Sin embargo, Pjetursson y cols. (36) compararon un grupo de 164 implantes colocados mediante la técnica transalveolar sin la colocación de injerto con 88 implantes colocados de la misma forma, pero añadiendo DFDBA como material de injerto. Encontraron radiológicamente ganancias de 1,7 mm y 4,1 mm respectivamente.

El origen de la regeneración ósea del espacio sinusal y de la revascularización del material de injerto intrasinusal ha sido discutido por diversos autores. Aunque hay autores (135) que atribuyen a la membrana de Schneider un papel osteogénico, otros (136) no han sido capaces de documentar este potencial.

De este modo, Scala y cols. (136) hallaron que el hueso neoformado en esta circunstancia tenía su origen y se limitaba al área cercana a las paredes del seno mientras que no hallaban evidencia de la participación de la membrana en esta función.

Los estudios histológicos de Busenlechner y cols. (74) muestran que la formación ósea tras la elevación de la membrana, comienza a partir de las paredes del seno y asciende de forma centrípeta hacia el interior de la cavidad, de forma que los primeros 2 mm desde el lecho óseo se regeneran por la propia capacidad osteogénica y osteoconductiva del lecho. En los siguientes 2 mm, es el material de injerto el que aporta la propiedad osteoconductiva para que continúe la formación ósea. En las zonas más alejadas del hueso, aquellas situadas a más de 4 mm del lecho, la relación entre las partículas del injerto y el tejido óseo varía según las características del biomaterial (74). A todo este espacio descrito a partir de la pared ósea desprovista de membrana, se le llamó "gradiente de consolidación del injerto", sugiriendo que la descripción de un biomaterial debe incluir la descripción de su comportamiento en cada uno de estos niveles (74).

2.6. Uso del Plasma Rico en Plaquetas en el injerto óseo sinusal

La incorporación al injerto óseo sinusal del plasma rico en plaquetas (PRP), los factores de crecimiento derivados de las plaquetas (PDGF) y el factor de crecimiento transformador beta (TGF- β), con el objetivo de reducir el tiempo de cicatrización y

aumentar la regeneración ósea es un procedimiento que se viene realizando por numerosos autores (14, 137, 138)

Las plaquetas son una fuente conocida de factores de crecimiento como el PDGF y el TGF-B y su obtención a partir de la sangre del propio paciente es en la actualidad, un método estandarizado y aplicado extensamente (139).

El PRP ha sido propuesto como un elemento útil para aumentar la calidad y cantidad del hueso regenerado en el territorio maxilofacial (14). Sin embargo, los resultados publicados en la literatura, son dispares en lo que se refiere a los beneficios que pueda aportar en la técnica del injerto óseo sinusal (14, 137-139).

Como en muchas otras ocasiones, los factores que pueden provocar esta variabilidad en los resultados son la falta de unificación en el diseño de los estudios, distintos métodos de obtención de plasma con las consecuentes diferentes cualidades del PRP resultante y los diferentes métodos de cuantificación de la regeneración y cicatrización ósea (140).

Varios estudios publicados (137,141), sobre los beneficios clínicos que el PRP puede aportar a la regeneración sinusal, han concluido que no encontraron diferencias clínicas relevantes entre senos reconstruidos solo con hueso autógeno y aquellos en los que además se añadió PRP (137, 141).

Sin embargo, existen estudios (142-144) que tras realizar análisis radiológicos e histomorfométricos, confieren beneficios al hecho de añadir PRP al hueso bovino al acelerar la formación ósea y aumentar la densidad del trabeculado

2.7. El diseño del implante y su influencia en el hueso

El diseño macroscópico del implante y la morfología de su superficie son aspectos amplia y continuamente estudiados en el campo de la oseointegración (145, 146) .

En lo que respecta al diseño de los implantes y la técnica de elevación de seno maxilar, existen tres factores fundamentales para optimizar los resultados:

1. La consecución de una *estabilidad primaria optima* incluso en presencia de mínimas cantidades de altura ósea residual.
2. La consecución de la *oseointegración* del implante con el hueso de la zona posterior del maxilar y el tejido óseo regenerado.

3. El *mantenimiento a largo plazo* de los primeros milímetros de los niveles óseos crestaes, al tratarse muchas veces de los únicos nativos, en dicha localización y el mantenimiento del injerto en la zona apical del implante.

2.7.1. *La estabilidad primaria del implante*

Es un requisito indispensable para conseguir la oseointegración. Su consecución depende en gran medida de las características del hueso y del diseño del implante además de una técnica de fresado favorable (145).

Es un concepto mecánico que viene dado por la fricción entre las paredes del implante y el hueso circundante y se refleja como torque de inserción en el momento de la colocación.

Según Friberg y cols. (147) y Lazzara y cols. (71), del 30 al 40% de los fracasos tempranos de los implantes ocurren en fijaciones con una escasa estabilidad primaria.

Los métodos clínicos de medición de la estabilidad primaria del implante son, en la actualidad, el torque de inserción (TI) medida en Ncm y el análisis de frecuencia de resonancia (RFA) medida en valores ISQ (148). Ambos constituyen parámetros diferentes, ya que el primero se refiere a la fricción rotacional de las paredes del implante con el hueso y el segundo nos da información sobre la rigidez axial del implante. Ellos son los dos únicos métodos clínicos de los que disponemos para conocer objetivamente la estabilidad de un implante en el momento de su inserción (148).

En los casos en los que se indica la técnica de injerto óseo sinusal, cabe destacar que el hueso es insuficiente en altura, con una calidad muchas veces cercana a IV y un espesor de hueso cortical reducido. En este tipo de situaciones adversas, tiene gran importancia la morfología del implante, ya que de ella dependerá en gran medida la consecución de la estabilidad primaria (145).

Sennerby y Ericsson (149), demostraron la existencia de una correlación entre la cantidad de hueso cortical y el torque de inserción, concluyendo que las corticales muy densas otorgan mayor estabilidad primaria que las menos densas y que el hueso medular. Esta afirmación ha sido apoyada por similares estudios (150).

Rozé y cols. (151) encontraron una relación significativa entre los valores de RFA y el grosor de la cortical medida por histomorfometría. También Song y cols. (152) y Turkyilmaz y cols. (153) encontraron una correlación significativa entre mediciones de grosor de cortical en TC y relación con RFA en el momento de la colocación del implante.

Estos autores (152,153) afirman que los implantes anclados en hueso cortical, aunque solo sea en unas pocas espiras, presentan una mayor estabilidad primaria que los implantes rodeados solo por hueso medular y que es el macrodiseño o geometría del implante, lo que cobra una especial relevancia sobre todo en los tejidos óseos pobres, con corticales reducidas, como es la zona posterior del maxilar sobre todo infrasinusal.

Algunos trabajos (154) han relacionado la morfología del implante con la estabilidad primaria. En ese sentido se ha tratado de comparar los implantes cilíndricos *versus* cónicos, los mecanizados *versus* rugosos, así como los diferentes diámetros y longitudes y los diferentes diseños de rosca (155).

Los implantes cónicos parecen aportar una mayor estabilidad primaria que los cilíndricos. En este sentido O'Sullivan y cols. (156) realizaron un estudio *in vitro* para valorar un diseño cónico de doble espira (MKIV Nobel Biocare^R) con dos implantes cilíndricos (Astra Tech^R y Osseotite^R) observando valores de TI y RFA mas elevados para el implante cónico. Estos autores (156) aseguran que los implantes con conicidad en el tercio cervical aumentan la estabilidad primaria sobre todo en hueso de baja densidad, afirmando que su utilidad sería beneficiosa en aquellos huesos de densidad baja, en protocolos de carga inmediata o en implantes inmediatos postextracción.

Dos Santos y cols. (157) relacionan los implantes mecanizados con un menor torque de inserción (TI) que los rugosos y sugieren que las formas cónicas y superficies rugosas son las que requieren mayor TI pero afirman que no hay diferencias en los valores de ISQ entre las superficies lisas y las rugosas.

Tabassum y cols. (158) hacen hincapie en la influencia de la técnica quirúrgica y otorgan tambien una mayor estabilidad primaria a los implantes de superficie rugosa tras realizar mediciones del TI y TD, afirmando que un aumento de la rugosidad de la superficie, aumenta la estabilidad primaria.

2.7.2 Osteointegración del implante

La oseointegración de un implante en la zona posterior del maxilar tiene como peculiaridad el hecho de que la densidad ósea infrasinusal es la de peor calidad dentro del territorio de los maxilares y que además, parte del implante, contacta con material injertado. Estas características exigen la máxima optimización del proceso de

oseointegración, y en este aspecto juega un papel primordial la superficie del implante (146).

Si queremos definir o describir la superficie de un implante deberemos hablar de sus características a nivel macro, micro y nano estructural (159).

La *macroestructura* de un implante describe sus características geométricas y la rugosidad de su superficie en una escala de varios milímetros hasta 10 micras (159). La *microestructura* o perfil microtopográfico de un implante analiza la superficie del mismo en un rango de 0 hasta 10 micras. La rugosidad de la superficie a este nivel ha sido considerada la característica más relevante para optimizar la oseointegración (159). La *nanoestructura* de un implante se refiere a las características químicas de la superficie del implante a nivel molecular, lo cual se relaciona con la capacidad de inducir un efecto biológico en el tejido óseo, para mejorar la extensión y las características de la unión hueso implante. Son las llamadas superficies bioactivas que han sido introducidas durante la última década en el diseño de implantes (159).

A) En cuanto a la microestructura o topografía micrométrica.

Albrektsson y Wenneberg (160), clasificaron las superficies de los implantes en 4 grupos según su rugosidad:

- Implante de superficie lisa: Valor de S_a de rugosidad menor de 0,5 micras. Es la superficie de los pilares tranepiteliales y protésicos, variando de 0,1 a 0,3 micras.
- Implante de superficie minimamente rugosa: Valor de S_a entre 0,5 y 1 micra.
- Implante de superficie moderadamente rugosa: Valor de S_a entre 1 y 2 micras. Es la superficie de casi todos los implantes actuales
- Implantes rugosos: Valor de S_a mayor de 2 micras.

Los implantes con superficie minimamente rugosa, muestran peores resultados en su unión en estudios de experimentación animal que los implantes de superficie moderadamente rugosa. Sin embargo, los estudios *in vivo*, aunque si describen cierta tendencia, no demuestran diferencias estadísticamente significativas entre los implantes de rugosidad media y mínima. Quizás las diferencias en estos estudios, no fueron significativas porque las comparaciones fueron realizadas en hueso de calidad optima, por cirujanos experimentados y se consideró irrelevante el porcentaje de contacto directo hueso-implante (159).

Otros estudios (146, 153) han demostrado que las superficies rugosas, no solo aumentan el contacto directo hueso-implante por el simple hecho de aumentar la superficie, sino que además mejoran las características y la calidad de esta unión al aumentar, tras la oseointegración, su resistencia mecánica a las fuerzas axiales y de desinserción.

Hasta la fecha se han desarrollado varios métodos para conseguir la rugosidad en la superficie de los implantes de titanio. Basicamente estos procedimientos se clasifican en dos grupos ():

- Métodos de aposición(161): el más conocido es el plasma *spraying* bien con titanio o con cerámicas
- Métodos de sustracción: chorreado, grabado ácido, grabado y chorreado, anodización electroquímica.

B) En relación con los procedimientos de aposición. La posibilidad de aumentar la rugosidad de la superficie de los implantes mediante la aposición de material como el plasma de titanio o la hidroxiapatita, se ha venido desarrollando hace muchos años (161). El plasma *spraying* con partículas de titanio (TPS) es uno de los métodos que más se ha utilizado y consiste en lanzar hacia el implante, titanio pulverizado dentro de un plasma a altas temperaturas. Las partículas se condensan y fusionan formando una capa uniforme de 30 a 50 micras de espesor alcanzando la rugosidad media que ronda las 7 micras aumentando así significativamente la superficie (161).

Mediante este mismo método se han utilizado partículas de hidroxiapatita, consiguiendo depositar sobre el titanio previamente rugoso, una película cuyo grosor varía desde micras hasta milímetros (161). A pesar de que se ha visto que este procedimiento acelera la cicatrización ósea y el contacto con el hueso periimplantario, actualmente el uso clínico de los implantes recubiertos de hidroxiapatita, es muy limitado ya que se ha visto que la inestabilidad de su recubrimiento, conlleva fracasos clínicos derivados de la ruptura de la unión con el titanio (162).

C) En cuanto a los métodos para crear rugosidad mediante sustracción. Existen diferentes modos en este apartado.

El chorreado o granallado es uno de los más utilizados y consiste en proyectar a

una velocidad determinada, partículas de distintos materiales con el objeto de crear una impronta en la superficie del implante. Se han utilizado diferentes materiales como el óxido de aluminio, el carburo de silicio, el fosfato tricálcico y el dióxido de titanio (163).

El chorreado con partículas de óxido de titanio de aproximadamente 25 micras, produce superficies moderadamente rugosas de 1 a 2 micras de Sa, sobre la superficie del implante (Tioblast). Diversos estudios experimentales (164) han mostrado un aumento significativo del contacto directo hueso implante en comparación con superficies mecanizadas. Se han reportado también niveles óseos marginales periimplantarios más elevados con esta superficie que con la mecanizada (164).

Wennerberg y Albrektsson (162) en experimentación en conejos, demostraron una significativa mayor resistencia a las fuerzas de desinserción, afirmando que la rugosidad conseguida otorgaba una mejor fijación biomecánica.

El grabado ácido de la superficie de los implantes con ClH, SO₄ H₂, NO₃H y FH produce microrrugosidades que van desde 0,5 a 2 micras y que han demostrado que incrementan la oseointegración (162). El procedimiento del doble grabado ácido según algunos autores (165), mejora además las características osteoconductoras por aumentar la adherencia de la fibrina y de las células osteogénicas .

La combinación de estos dos métodos, chorreado y grabado ácido da lugar a superficies de implantes moderadamente rugosas (SLA Straumann®), que se ha visto que mejoran la adhesión de las células osteoblásticas y tienen un efecto positivo sobre la proliferación celular en la superficie del implante (159). Otros métodos sustractivos son la *oxidación mediante anodización electroquímica* o *mediante la utilización del láser* (165).

D) A nivel nanoestructural. Se busca que la superficie del implante interactúe químicamente con las células osteoprogenitoras y con los osteoblastos indiferenciados aumentando así, además del contacto directo hueso implante, la densidad del tejido óseo periimplantario (159).

En este sentido dos de los implantes comercializados con superficie bioactiva son el Osseospeed (Denstply – Astra®) y el SLA Active (Straumann®).

La superficie *Osseospeed* fue introducida en el mercado tras los estudios realizados por Ellingsen (166) como una superficie chorreada con partículas de óxido de titanio y posteriormente sometida a un método de modificación fluorada de la capa de dióxido de titanio. Esto provoca un cambio en la estructura de los cristales, responsable de producir una mayor atracción y por tanto una mayor deposición de partículas de fosfato cálcico sobre la superficie del implante. El resultado es un significativo aumento del contacto directo hueso - implante y de su densidad.

La utilización de estas superficies en los implantes cobra importancia en el hueso de pobre calidad (166).

La superficie SLA, es una superficie chorreada y grabada, a la que si se le añade una inmersión final en cloruro sódico (NaCl) para conseguir el SLA Active, con propiedades bioactivas cuyos resultados, se ha demostrado que mejoran las características de la unión - hueso implante (167).

Existen otras superficies modificadas a nivel nanométrico, como es la Nanotite® (Biomet 3i, USA) que consiste en una superficie grabada a la que se le ha añadido un recubrimiento, la DCD conseguida mediante deposición cristalina discreta (DCD), la Integra-CP® (Bicon, USA) con partículas nanométricas de fosfato cálcico o la, grabada y chorreada, a la que se le ha añadido también fosfato cálcico mediante DCD ().

2.7.3 Mantenimiento a largo plazo de los niveles óseos periimplantarios

El mantenimiento a largo plazo de los niveles óseos apicales y crestaes es un objetivo perseguido por cualquier tratamiento implantológico y sobre todo por los implantes colocados en senos maxilares injertados, porque en estos casos, el cuello del implante reposa muchas veces sobre un hueso residual de pocos milímetros de altura, y la zona apical del implante queda totalmente embebida en el tejido injertado (18).

Los niveles óseos crestaes de los implantes han sido relacionados con el diseño del tercio cervical del implante, analizando tanto las superficies como las formas en cuanto a la distribución y tamaño de las roscas y también con el tipo de conexión del implante con el pilar (168).

Los implantes con superficies rugosas parecen conservar mayores niveles óseos crestaes en esta localización, que los que tienen una superficie lisa o minimamente rugosa, siendo significativa la diferencia en los dos primeros años tras la carga (6).

Las conexiones internas y en las que se aplica el concepto de modificación de la plataforma parecen mantener niveles más altos de hueso crestral (169).

En cuanto al diseño, forma y distribución de las roscas, diversos trabajos (170) han atribuido ventajas a los implantes con una microrroscas que se extiende a lo largo de todo el cuello del implante

En cuanto a la longitud de los implantes y que siendo más largos o más anchos sean capaces de mejorar el mantenimiento de los niveles óseos, algunos estudios han señalado que a partir de 8 mm de longitud se reduce un 8% la tensión en la cresta y que un aumento del diámetro de 3,5 mm a 4,5 mm es capaz de reducir un 30% la tensión en la cresta.

2.8. Complicaciones de la técnica de elevación sinusal

La técnica de elevación sinusal se considera actualmente una modalidad de tratamiento segura, en la que las complicaciones son muy poco habituales (6, 11). Pero como en toda técnica quirúrgica pueden darse complicaciones inherentes a cualquier intervención de cirugía bucal, existiendo unas complicaciones específicas que se clasifican en intraoperatorias y postoperatorias.

Las complicaciones intraoperatorias incluyen la hemorragia, la migración del implante al seno y la perforación de la membrana sinusal.

Las complicaciones postoperatorias incluyen la infección sinusal, el sangrado nasal, la ausencia de oseointegración y la migración del implante al seno producida en algún momento del periodo de oseointegración.

La complicación quirúrgica más común y la más reportada en la literatura científica de la técnica de elevación sinusal, es la perforación de la membrana sinusal (68). Esta complicación ocurre entre el 10 al 35% de los procedimientos (171, 172) y de acuerdo con la literatura, la perforación de la membrana esta íntimamente relacionada con las complicaciones postoperatorias como son la sinusitis aguda o crónica, el sangrado postoperatorio, la pérdida de material de injerto o la alteración de la función sinusal normal (38, 68, 132, 171, 173).

Sin embargo, no se ha demostrado una relación entre la perforación de la membrana sinusal o las complicaciones postoperatorias y la supervivencia de los implantes (68, 171, 174, 175). A pesar de esto hay autores (172, 176) que asumen una relación entre el fracaso de los implantes y la perforación de la membrana sinusal.

Las perforaciones de la membrana pueden estar causadas por factores técnicos y anatómicos (46, 175, 177). La maniobra de elevación de la membrana puede verse dificultada por la existencia de senos maxilares estrechos en sentido bucomedial, de septos o de tabiques óseos, de inflamaciones de la mucosa o por un deficiente diseño de la osteotomía que aumenta el riesgo de perforación (68, 175, 177).

Las perforaciones de la membrana han sido clasificadas en 5 grupos por Vlassis y Fugazzotto (178) según su localización y la dificultad para su tratamiento y en 3 grupos por Hernández-Alfaro y cols. (179) según su tamaño.

El manejo quirúrgico de las perforaciones de la membrana no tiene un protocolo universal, habiendo sido publicadas varias técnicas por distintos autores (171, 172, 178).

Las perforaciones pequeñas no requieren tratamiento, ya que la elevación de la propia membrana las oblitera (174, 175, 177, 178). Sin embargo, las perforaciones mayores de 5 mm deben ser resueltas con técnicas quirúrgicas adicionales 174-178. Entre las técnicas más utilizadas se encuentra la colocación de una membrana reabsorbible de colágeno que aisle el material de injerto de la cavidad sinusal (68, 132, 171, 174-178). Otras técnicas serían la colocación de una lámina de hueso cortical (39, 178), el sustituir el hueso particulado por un injerto en bloque (175) o abortar el procedimiento y proceder a la reentrada tras esperar 4 a 6 meses (38, 171, 172, 175, 177).

Aimetti y cols. (173) realizaron una exploración endoscópica del seno maxilar a los 30 meses aproximadamente, de la realización de la técnica de elevación sinusal. Examinaron en 18 pacientes 23 senos maxilares, de los cuales 6 sufrieron perforación intraoperatoria, 3 consideradas microlaceraciones que no requirieron tratamiento y otras 3 macrolaceraciones que fueron tratadas con una membrana de colágeno. En todos los casos se utilizó un injerto particulado autólogo, heterólogo o aloplástico. Solo uno de los 18 pacientes presentó una sinusitis clínicamente sintomática, en el momento de la exploración, habiendo pasado 9 meses desde la cirugía con macrolaceración de la membrana. Del resto de los 17 casos clínicamente asintomáticos, 2 mostraron en la endoscopia, signos de sinusitis crónica hiperplásica con partículas de injerto libres dentro del seno. En estos 2 casos ocurrió una macrolaceración durante la cirugía que fue tratada con membrana de colágeno. En los casos de microlaceración la mucosa no presentó daños importantes puesto que no hubo paso de partículas del injerto a la cavidad sinusal. Los autores (173) sugieren que se produce una ineficacia de la membrana de colágeno en la función de aislar el injerto particulado de la cavidad

sinusal, postulando la necesidad de utilizar injertos anclados monocorticales en el suelo del seno maxilar en los casos con una gran perforación de la membrana.

En general la mayoría de los estudios (174, 178) sugieren que las pequeñas perforaciones no influyen en el éxito de los implantes.

La hemorragia intraoperatoria de la pared lateral del seno puede surgir a partir del traumatismo de la anastomosis intraósea entre la arteria maxilar posterior y la infraorbitaria que algunas veces transcurre en el lugar diseñado para realizar la anastomosis (57). En estos casos la hemostasia debe realizarse mediante compresión o pinzamiento de la cortical que constituye la pared lateral del seno donde transcurra el vaso sangrante y una vez conseguida continuar con el procedimiento (180).

La migración intraoperatoria del implante al seno puede ocurrir en los casos con una altura ósea residual muy reducida. Ante esta situación el implante debe ser extraído inmediatamente de la cavidad sinusal (181).

La infección postoperatoria debe evitarse mediante la instauración de un tratamiento antibiótico adecuado postoperatorio. Diversos estudios (171) sugieren que las complicaciones postoperatorias como la infección y el sangrado nasal, se dan con mayor frecuencia en los casos en los que tiene lugar la perforación de la membrana

Según Swchartz-Arad (171) no se encuentra relación significativa entre la supervivencia de implantes y las complicaciones postoperatorias, aunque otros autores (68, 171, 174, 175) señalan que aparece un mayor número de fracasos y una mayor pérdida de hueso crestral en relación con las complicaciones postoperatorias.

2.9. Criterios de éxito de los implantes

En implantología los datos sobre el éxito y de la supervivencia de los implantes son los más utilizados para valorar y publicar datos sobre la evolución de los mismos. No obstante, en numerosas ocasiones se aprecia una significativa confusión o falta de claridad a la hora de definir tanto el éxito, como la supervivencia o el fracaso de un implante (182).

Es aceptado universalmente que un implante se considera en supervivencia cuando se mantiene en el hueso y fallido cuando ya no permanece en boca. Sin embargo, el criterio para definir el éxito de los implantes está bajo un continuo debate sin existir un consenso en la valoración a la hora de referirnos al éxito, de forma que cada autor selecciona unos de los ya publicados (183-186) o introduce sus propios criterios a la hora de publicar su estudio.

Numerosos autores (183-186) han tratado de establecer unos criterios de éxito para definir cualitativamente el estado de los implantes. Uno de los primeros trabajos en este sentido y al que más referencia se ha realizado en la literatura es el de Albrektsson y cols. de 1986 (183), modificado posteriormente por Albrektsson y Isidor en 1993 (184), que hacen referencia a la pérdida de hueso marginal. Así Albrektsson y cols. (183) describen como criterio de éxito radiológico una pérdida ósea crestal inferior a 0,2 mm/año a partir del primer año de carga y ausencia de imagen radiolúcida patológica periimplantaria. Posteriormente Albrektsson e Isidor (184) concretan una pérdida ósea crestal de 1,5 mm el primer año de carga y 0,2 mm en los posteriores. Autores como Wenström y Palmer (130) sugieren como criterio una pérdida máxima de 2mm durante los 5 primeros años de carga. Östman y cols. (186) subclasifican el éxito de los implantes en dos grados: grado 1 para los que han perdido menos de 2 mm durante el primer año de carga y grado 2 para los que han perdido menos de 3 mm durante el primer año de carga, todo ello sin la existencia de signos radiológicos patológicos. Misch y cols. (187) consideran exitoso aquel implante que ha perdido menos de 2 mm de hueso marginal a lo largo de todo el seguimiento en ausencia de radiolucidez periimplantaria, dolor, movilidad y exudado.

En el estudio de Albrektsson y Zarb (188) se sugiere clasificar el estado de seguimiento de los implantes en 4 estados: éxito, supervivencia, perdido en el seguimiento y fracaso. Definieron un implante con éxito como aquel que cumple todos los criterios de éxito exigidos por Albrektsson y cols. en 1986 (183), un implante con supervivencia como aquel que permanece en boca y no muestra movilidad clínica, un implante perdido en el seguimiento como aquel que no ha podido ser revisado y un implante fracasado como aquel que ya no permanece en boca.

Todos los autores (184) (189-191) coinciden en que el éxito debe estar basado en criterios clínicos y radiográficos que definan la evolución del implante.

Las distintas modificaciones propuestas para estos criterios han ido introduciendo datos como la ausencia de sintomatología subjetiva por parte del paciente como dolor, parestesia, o sensación de cuerpo extraño, la ausencia de infección periimplantaria recurrente con supuración, la ausencia de una radiolucidez continua la profundidad de sondaje no superior a 5 mm en ausencia de sangrado (189, 192) o el grado de satisfacción estético del propio paciente (187).

Como colofón podemos indicar que todavía no existen unos criterios unificados que permitan valorar claramente la supervivencia, el éxito y el fracaso de los implantes.

Needelman y cols (182), llevaron a cabo en 2012 una revisión sistemática de la literatura con el objetivo de valorar como se realizaban las mediciones de los resultados en las distintas investigaciones y cuales eran los grupos de referencia utilizados en la literatura científica implantológica, para valorar y comparar el éxito y fracaso de los implantes. Después de revisar 216 estudios publicados, concluyeron que no existían unos criterios de éxito universales. El 60% de los estudios daban datos sobre la supervivencia de los implantes y solo el 15,7% hacían referencia al éxito de los mismos que incluía numerosas mediciones con poca consistencia científica. En esta revisión se exponían los 5 métodos de valoración del éxito más utilizados:

- El análisis radiológico (75,7%)
- La ausencia de movilidad (66,7%)
- La ausencia de dolor y síntomas (54,1%)
- La ausencia de radiolucidez continua periimplantaria (44,1%)
- La profundidad de sondaje (40,5%)

La revisión sistemática publicada recientemente por Moraschini y cols. (193) que incluye 23 estudios con datos de supervivencia y éxito de implantes con un mínimo de 10 años de seguimiento, refiere que el 61% de los estudios se basaron en los criterios de Albrektsson y cols. (183) a la hora de calificar el éxito de los implantes.

Otros autores, como Gueraets y cols. (194), hacen también referencia a la ambigüedad y falta de estandarización de los criterios radiológicos de éxito de los implantes.

2.10. Análisis clínico y radiológico de los niveles óseos periimplantarios

El examen de los tejidos periimplantarios ha sido equiparado clásicamente al examen periodontal. De ahí, que incluya, de acuerdo a Lang y cols. (195), los signos radiológicos y la valoración de ciertos parámetros clínicos como el sangrado al sondaje, la profundidad de sondaje y la presencia de supuración.

Sabemos que en condiciones de salud periimplantaria la profundidad de sondaje varía entre 2 y 4 mm y que en tejidos inflamados el sondaje es más cercano a la cresta ósea que en los dientes, debido a que la disposición anatómica del tejido blando alrededor del pilar transmucoso es diferente al existente alrededor del diente (195)

Por otra parte, distintos autores afirman que sondajes elevados no están necesariamente ligados a pérdidas óseas crestales progresivas (195).

Se ha intentado buscar una correlación entre los parámetros clínicos, los radiológicos y los niveles óseos crestaes reales periimplantarios. Así, autores como Isidor y cols. (196) estudiaron en experimentación animal, la relación entre el nivel óseo crestal histológico, el sondaje periimplantario y el nivel crestal radiológico. Apreciaron que los niveles crestaes radiográficos e histológicos estaban muy próximos (0,1mm a 0,5mm) mientras que los niveles determinados mediante sondaje diferían más, en un rango entre 1,1 mm y 3,9mm.

Además, el sondaje periimplantario cercano al hueso se ve muchas veces dificultado por la convexidad de la emergencia de la corona, ya que resulta casi imposible realizarlo siguiendo el eje axial del implante, a menos que se retire la corona de la fijación (197)

Se acepta que la radiología convencional es el método más común para valorar los niveles óseos marginales y su evolución en el tiempo (198). Aunque solamente nos da información sobre las superficies distal y mesial del implante, sin poder llegar a conocer los niveles vestibulares y palatinos, que es donde muchas veces se inicia la reabsorción (198), es la herramienta utilizada habitualmente en todos los protocolos de control y seguimiento de los implantes (182). La radiología nos permite poder valorar el comportamiento óseo a lo largo del tiempo, al poder comparar la última imagen con las anteriores (199).

La gran ventaja de las mediciones radiológicas de los niveles óseos periimplantarios sobre los niveles óseos periodontales, es el tener un punto de referencia fijo para realizar la medición (197). Dependiendo del modelo de implante, sabremos cual es el punto de referencia inicial para a partir de él realizar todas las mediciones en el tiempo.

Según algunos autores (200), la técnica de elección es la intraoral porque permite, mediante el uso de un posicionador de películas, realizar la radiografía dirigiendo el cono con la dirección más adecuada para cada implante. Entre los inconvenientes de esta técnica esta que en muchas ocasiones la técnica en paralelo, es difícil de conseguir en las zonas edéntulas y que el área que permite visualizar es muy limitada.

Aunque la radiografía panorámica, puede presentar una mayor distorsión de la imagen, permite valorar zonas anatómicas más amplias. En referencia a la técnica de elevación sinusal, es primordial la realización de una ortopantomografía para analizar la disposición lineal del suelo del seno maxilar y la altura ósea residual infrasinusal (18).

Las ortopantomografías realizadas de una forma no estandarizada, pueden conllevar un amplio rango de distorsión y magnificación en las imágenes. Por ello para realizar análisis cuantitativos lineales en las ortopantomografías, deben ser estimadas estas imprecisiones (201). Una de las ventajas particulares a la hora de realizar mediciones periimplantarias es conocer la longitud real del implante, lo cual nos permite introducir un factor de conversión que compense los errores de magnificación (202).

Las ortopantomografías han sido utilizadas en numerosos estudios sobre implantes en senos maxilares injertados, como imagen para realizar las mediciones de los niveles óseos periimplantarios (15, 18, 129, 203-205) (12, 206).

Los métodos de medición lineal en las ortopantomografías son principalmente dos, dependiendo de si se manejan ortopantomografías convencionales en papel radiográfico o en formato digital.

1. Medición en película radiográfica:

1.1- Mediciones sobre la propia radiografía visualizada en un negoscopio. Se realiza mediante un calibre con una resolución en décimas de milímetro (207). La forma de realizar la medición es con un calibre y obteniendo la magnificación de la ortopantomografía a partir de la longitud real conocida del implante.

1.2- Conversión a formato digital (15), escaneando la radiografía a una resolución determinada. Posteriormente se realiza la captura con un software cuyo programa permite realizar mediciones. Además, permiten mejorar la calidad de la imagen a la hora de medirla, mediante la modificación de los niveles de brillo y contraste.

2. Medición en formato digital:

Se trata de la misma metodología que en el punto anterior 1.2, es decir, se captura a través de un software que permite realizar mediciones lineales a partir de la calibración de la imagen (12, 206, 208).

La distorsión de la imagen de una radiografía panorámica ha sido ya descrita por diferentes autores (209, 210) concluyendo que la magnificación horizontal es menos fiable y menos reproducible que la vertical.

Algunos autores como Catic y cols. (211), afirman que existe diferencia entre el factor de magnificación señalado por el fabricante y la calculada realmente. Otros sugieren que para determinar la magnificación exacta en una zona en particular, se requiere un objeto de dimensión real conocida (212).

En 2011 Kim y cols. (213) analizaron la exactitud y eficacia de las radiografías panorámicas para el diagnóstico preoperatorio de los implantes. Para ello seleccionaron 86 ortopantomografías y se midió y calculó la longitud del implante planeado basándose en la distancia entre una estructura anatómica y la cresta alveolar. Las mediciones fueron realizadas teniendo en cuenta una magnificación del 30%, señalada por el fabricante. Se analizó dicha magnificación y la diferencia entre la longitud del implante planeado y el insertado. No hallaron diferencias estadísticamente significativas entre la longitud del implante planeado y el insertado ($p < 0.05$). El porcentaje de magnificación en cuanto a la anchura y altura de los implantes insertados fue de 127,28% y de 128,22%, respectivamente. Con estos resultados concluyen que la radiografía panorámica digital puede ser considerada una herramienta válida, fácil y precisa para la valoración preoperatoria de las dimensiones verticales de los implantes (213).

También Vázquez y cols. (214) llevaron a cabo un estudio para analizar si las radiografías panorámicas eran válidas para realizar la evaluación preoperatoria de la altura ósea disponible preimplantológica. Este estudio trató de analizar el factor de magnificación vertical de una ortopantomografía, mediante la medición de la longitud de los implantes en las radiografías postoperatorias, ya que estas eran utilizadas como objeto de referencia radiopaco intraóseo. Compararon sus mediciones con el factor de magnificación vertical señalada por el fabricante y analizaron además, la precisión y exactitud de su método mediante el análisis intra e interobservador. Midieron 32 implantes y obtuvieron un factor de magnificación de 1,27, que fue menor que el 1,30 señalado por el fabricante. Por ello concluyen que la ortopantomografía puede ser utilizada para realizar mediciones lineales previas a la colocación de implantes. Destacan que sus resultados concuerdan con los obtenidos en publicaciones previas que afirman que la exactitud de las medidas obtenidas en una ortopantomografía es suficiente para medir dimensiones en sentido vertical (212, 214, 215).

La precisión y exactitud del diagnóstico radiológico dependen de la calidad de la imagen y la calidad del observador (200).

En lo que se refiere al análisis de la evolución de los niveles óseos

periimplantarios, resulta más importante la precisión o repetitibilidad de las mediciones que la exactitud. Una precisión baja expresará una variabilidad en la medición más que un cambio real (216).

Aunque en la gran mayoría de estudios de medición de los niveles óseos, no se habla de la precisión del sistema de medición, trabajos como los de Gröndhal y cols. (200), apuntan en 0,14 mm la variación interobservador y en 0,08 mm la variación intraobservador, que se reconocía en más de un 50% de los casos. Estos autores (200) sugieren, que para aumentar la precisión, las mediciones sean realizadas varias veces en el tiempo y por examinadores diferentes.

En cuanto a la valoración de la radiolucidez a lo largo de la longitud de un implante, un implante estable debe mostrar el hueso directamente en contacto con su superficie sin imagen radiológica entre uno y otro (1, 217).

2.11. Análisis de la supervivencia y éxito de los implantes colocados en senos maxilares injertados

Diferentes estudios han valorado los porcentajes de éxito y supervivencia, tras la medición radiológica de los niveles óseos crestaletales y apicales, de implantes colocados en injertos óseos maxilares, tratando de determinar cuáles son los factores que pueden influir en los resultados (215, (12), 19, 36, 16).

Barone y cols. en 2011 (218), compararon en un estudio de cohortes, la supervivencia de implantes colocados en senos maxilares injertados y en hueso no injertado de la zona posterior del maxilar como controles. Estudiaron 201 implantes (Osseotite Biomet 3i®- superficie doble grabado ácido) colocados en senos maxilares tras la técnica de elevación de seno diferida (en dos fases) y 192 implantes como control. La tasa de supervivencia fue mayor para los controles que para los casos (96,4% vs 86,1%), siendo la diferencia estadísticamente significativa. La mayoría de los fracasos tuvieron lugar durante la fase de oseointegración y se centraron en un cuarto de los pacientes.

Una revisión de la literatura (36), sobre 48 estudios publicados que incluyen 12.020 implantes colocados en elevaciones de seno muestra una tasa de supervivencia del 90,1% a los 3 años. Con la utilización de implantes rugosos esta cifra subió a 96,5% y la colocación adicional de una membrana sobre la antrostomía elevaba esta tasa de supervivencia hasta alcanzar el 98,3%. Estas cifras son próximas al 91,8% de supervivencia que se había publicado en otro trabajo de revisión en 2003 (19). Sin

embargo, según Barone y cols. (215), estas publicaciones no tienen en cuenta numerosas variables que pueden influir sobre los resultados entre ellas la agrupación, ya que toman como unidad el implante y no el sujeto.

Los pacientes con antecedentes de periodontitis muestran menores tasas de supervivencia de los implantes que los que no la padecen (8). Una publicación de Galindo y cols.(12), halló una mayor tasa de reabsorción del injerto en pacientes con historia de periodontitis; lo que es coincidente con los estudios de Verdugo y cols. (219) quienes confirmaron además, la existencia de una mayor presencia de periodontopatógenos en el injerto óseo autólogo particulado de pacientes con historia de periodontitis. A pesar de estos datos, Galindo y cols. (12) afirman que las diferencias histológicas observadas no tuvieron transcendencia clínica ya que la diferencia en la reabsorción del injerto fue de tan solo un 0,1mm.

Otro análisis retrospectivo señala que la ausencia de soporte óseo y la presencia del hábito tabáquico se relacionan con unas tasas de supervivencia más reducidas (8). En los fumadores se aprecia una cicatrización comprometida y un aumento en el índice de fracaso de los implantes (8). El porcentaje de fracaso de implantes en senos maxilares injertados fue más del doble en los pacientes fumadores (12,7%) que en los no fumadores (4,8%) (17).

Se ha demostrado un mayor índice de fracaso en los implantes colocados en huesos residuales inferiores a 4 mm (15). Ávila Ortiz y cols. (16) aunque no encontraron diferencias clínicas significativas en cuanto a la variación de la altura del hueso residual, sugieren la realización de más estudios para tratar de dilucidar si este factor puede tener influencia sobre la supervivencia de los implantes a largo plazo.

Sbordone y cols. (18) condujeron un estudio retrospectivo sobre 282 implantes colocados en senos maxilares injertados mediante las técnicas de una o dos fases y con dos materiales de injerto diferentes. El objetivo era valorar la influencia de la naturaleza del injerto sobre el remodelado del mismo y la influencia de la técnica diferida o simultánea sobre el remodelado crestal periimplantario. Para ello analizaron la tasa supervivencia (TS) de los implantes y midieron los niveles óseos lineales crestales y apicales hasta los dos años de carga.

La TS fue del 95,6% y del 100% para los implantes asociados a hueso autógeno y hueso bovino respectivamente, mientras que tras dos años de seguimiento la TS fue del 99,3% y 96,5% para los procedimientos técnicos de una fase y de dos fases. Mientras que la diferencia en los niveles óseos apicales no fue significativa a los dos

años de carga, la diferencia en los niveles óseos crestaes si seguía siendo evidente. Estos resultados les permiten concluir que la diferencia en los niveles apicales parece responder a la existencia de un remodelado óseo fisiológico más lento y prolongado en el hueso bovino que en el autólogo (18).

En relación a los niveles óseos crestaes la mayor reabsorción observada, correspondía a los casos realizados con la técnica diferida, coincidiendo con otros autores como Herzberg y cols. (19).

El porcentaje acumulado de supervivencia para los implantes estudiados en el trabajo de Sbordone y cols. (18), con la técnica de una sola fase, alcanzó el 99,3% a los 2 años, mayor que el 96,5% conseguido por los implantes colocados con técnica diferida.

No obstante, hay algunas revisiones como la de Chiapasco en el 2006 (21), que confieren una menor tasa de supervivencia a los implantes colocados de forma simultánea en crestas residuales inferiores a 5 mm.

Galindo y cols.(12), realizaron un estudio con el fin de determinar la influencia de distintos factores locales y sistémicos sobre la consolidación del injerto óseo en el seno maxilar, analizando los resultados histológicos, histomorfométricos y radiológicos sobre implantes colocados en senos maxilares injertados con 6 meses de anterioridad. Se analizaron estadísticamente variables como la edad, el sexo, el tipo de edentulismo (parcial o total), el consumo de tabaco y alcohol y la historia previa de periodontitis. Aunque los resultados clínicos no se vieron afectados negativamente, algunos factores como la edad, los hábitos tóxicos como el consumo de tabaco o alcohol o una historia previa de periodontitis, juegan un papel importante en la calidad del tejido óseo obtenido, puesto que la cantidad final de partículas de hueso bovino inorgánico (HBI) colocadas, estaba influenciada por estas variables. Apuntan que aunque no fue estadísticamente significativo, se observó una correlación negativa entre la cantidad de HBI remanente y la reabsorción vertical radiológica del injerto (12).

Existen varios trabajos (9, 220, 221), que con anterioridad ya habían establecido más pérdidas tempranas y mayor pérdida ósea marginal en los fumadores que en los no fumadores y sobre todo en el hueso maxilar, siendo esta relación dosis y edad dependiente.

En el estudio realizado por Mordenfeld y cols. (222) se analizaron 79 implantes colocados en 30 senos maxilares y 29 implantes colocados en hueso nativo. Los implantes en el seno fueron colocados con la técnica diferida y utilizando como

material de injerto una mezcla de hueso autógeno y Bio-Oss® (80:20). Estos autores (222) concluyen que los dos primeros años desde la colocación del implante parecen ser críticos para la supervivencia del implante ya que no encontraron diferencias significativas entre ambos grupos a los 10 años pero si a los 2 años, tanto en la tasa de supervivencia como en los niveles óseos marginales que fueron menores en los fumadores y en los senos injertados. Con estos resultados sugieren que la estabilidad ósea para los implantes colocados en senos maxilares injertados quizá sea un proceso más largo en el tiempo que para los implantes colocados en hueso nativo.

Testori y cols. (13) realizaron un estudio retrospectivo multicéntrico analizando los factores de riesgo tras la técnica de elevación sinusal. Para ello revisaron 328 implantes en 106 pacientes sometidos a 144 elevaciones de seno con tiempo de seguimiento de 48,4 meses. Los factores estudiados fueron la edad, el sexo, la salud general, el consumo de tabaco, el tamaño de implante, la forma geométrica y la superficie, la altura del hueso residual, el tiempo transcurrido entre injerto y colocación de implantes, el material de injerto y la presencia de complicaciones. La tasa de supervivencia acumulada para los implantes fue del 93% a los 5 años. El consumo de tabaco y la altura ósea residual inferior a 4 mm, se asociaron significativamente a una supervivencia reducida de los implantes. Registraron un porcentaje de perforaciones del 28% con 23 (7%) implantes fracasados. Un 5,6% de los pacientes perdieron el injerto debido a una complicación de carácter infecciosa. Casi el 70% de los implantes fallaron durante el periodo de oseointegración y el resto durante el primer año de carga. Estos autores (13) destacan como en estudios anteriormente publicados, que existe una correlación estadísticamente significativa entre una altura del hueso residual inferior a 4mm y el fracaso de los implantes independientemente del resto de las variables estudiadas. En este trabajo no se hace referencia a los niveles óseos periimplantarios (13).

En el metanálisis de Cabezas y cols. (22) se concluye que los sustitutos óseos son tan efectivos como el hueso autógeno como injerto óseo sinusal, tanto si son utilizados solos o en combinación con hueso autógeno. Señalan que el tratamiento de superficie del implante puede tener un efecto importante en su supervivencia y que parece que las superficies rugosas constituyen la mejor opción. Apuntan que cuando los implantes son colocados de forma simultánea al injerto, puede esperarse una mayor tasa de fracaso.

En general, podemos reconocer que existe una extensa bibliografía de estudios que tratan de relacionar la tasa de supervivencia de los implantes colocados en senos injertados, con múltiples variables locales y sistémicas y que son escasos los trabajos que analizan la evolución de los niveles óseos crestaes y apicales alrededor de estos implantes, intentando determinar la importancia de los factores que pueden llegar a influir sobre la estabilidad y el mantenimiento de los niveles óseos y por tanto sobre los resultados clínicos a largo plazo de esta terapéutica rehabilitadora.

3. PACIENTES, MATERIAL Y METODOS

Este estudio se ha realizado sobre 104 pacientes rehabilitados con un total de 196 implantes colocados en 139 senos maxilares injertados.

El estudio se realizó siguiendo las pautas marcadas por la Declaración de Helsinki y fue aprobado por el Comité de Ética e Investigación de la Facultad de Medicina y Odontología de la Universidad del País Vasco/EHU.

3.1. Criterios de inclusión

- 3.1.1. Pacientes tratados con la técnica de elevación sinusal mediante abordaje lateral para la colocación de implantes en la zona posterior del maxilar.
- 3.1.2. Ser mayor de 18 años y estar médicamente sano
- 3.1.3. No presentar ninguna enfermedad que pudiera influir en la cicatrización y en el metabolismo óseo (ASA 1 o 2),
- 3.1.4. Presentar una higiene bucal y una motivación adecuadas *
- 3.1.5. No presentar patología sinusal aguda ni crónica.

*Los pacientes con historia previa de periodontitis controlados y con un mantenimiento cada 6 meses.

3.2. Criterios de exclusión

- 3.2.1.1.1 Paciente con periodontitis activa no controlada
- 3.2.1.1.2 Paciente sometido a técnicas de regeneración adicionales a la del injerto óseo sinusal en las zonas donde se han colocado los implantes
- 3.2.1.1.3 Paciente en tratamiento con medicamentos que influyen en el metabolismo óseo
- 3.2.1.1.4 Presentar una mala higiene bucal y una pobre motivación

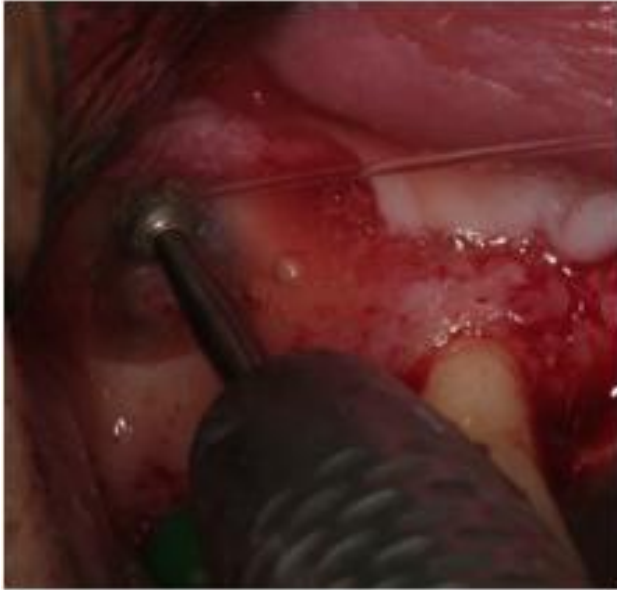3.3 Técnica quirúrgica

Las intervenciones fueron realizadas bajo anestesia local, entre los años 2002 al 2010, por dos cirujanos entrenados en realizar la misma técnica.

Los pacientes fueron medicados con Amoxicilina 750 mg e Ibuprofeno 600 mg durante una semana, 3 veces al día, comenzando una hora antes de la intervención junto a enjuagues con Clorhexidina al 0,12% 2 veces al día.

En los casos en los que se decidió la utilización de plasma rico en plaquetas (PRP), previamente a la intervención se realizó una venopunción al paciente para la

extracción de 30 cc de sangre. Tras esto se procedió a su centrifugado en una centrífuga BTI® y se aisló la porción rica en plaquetas para ser utilizada junto al material de



injerto.

Previamente a la intervención se descontaminó la zona peribucal con povidona iodada al 10% y se realizó la infiltración de articaína 4% con adrenalina 1:100.000

La técnica de injerto óseo sinusal utilizada en todos los casos fue la de acceso lateral descrita por Boyne y James (7). Esta cirugía comienza con una incisión crestal en la zona posterior del maxilar y una descarga

Fig.1 . Ostectomía de la pared lateral del seno

a nivel mesial dependiendo de la localización planeada para la antrostomía. Se eleva un colgajo de espesor total que permite acceder a la pared lateral del seno y se procede a realizar la antrostomía por medio de instrumental rotatorio, con una fresa redonda de diamante bajo irrigación con suero fisiológico (Figura1).

Del mismo modo, antes del fresado de la ventana, se procedió a la obtención de hueso autólogo de la pared lateral del seno, mediante un raspador de hueso desechable (*Safescraper Curve-Twist. Meta®*) (Figura 2) en los casos en los que se decidió utilizar la mezcla.

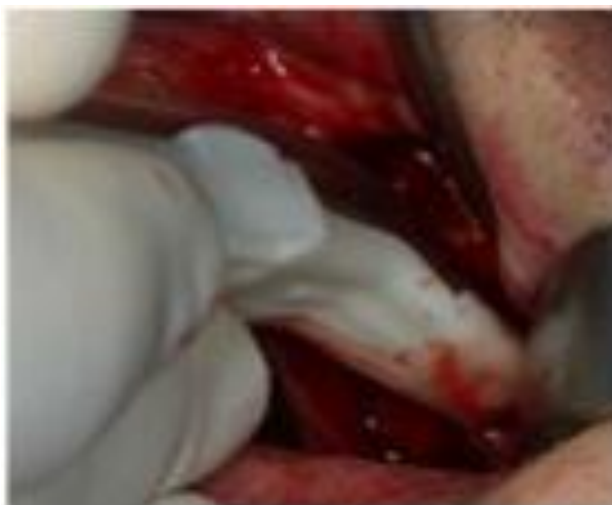

Fig. 2: Raspado pared lateral del seno

La osteotomía de acceso se realizó de forma oval, evitando aristas cortantes que pudieran dañar la membrana; y su extensión y morfología venían condicionadas por las características anatómicas del seno (presencia de septos) y por el número de implantes a colocar, con la premisa de que debía siempre permitir un manejo adecuado del instrumental intrasinusalmente para realizar un despegamiento adecuado de la membrana (Figura 3).

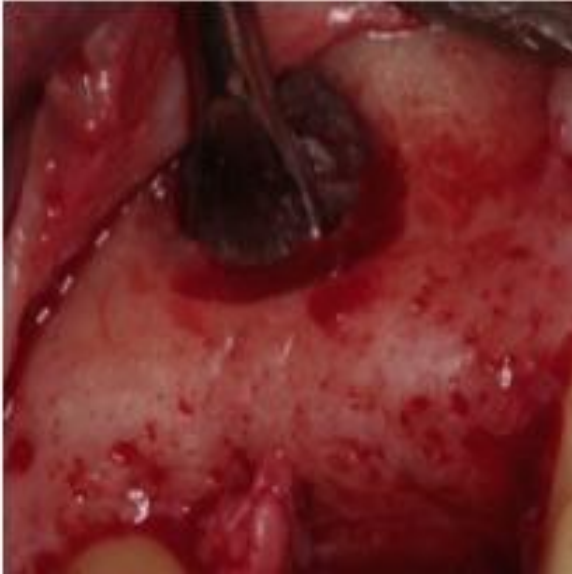

Fig. 3 : Despegamiento de la membrana sinusal

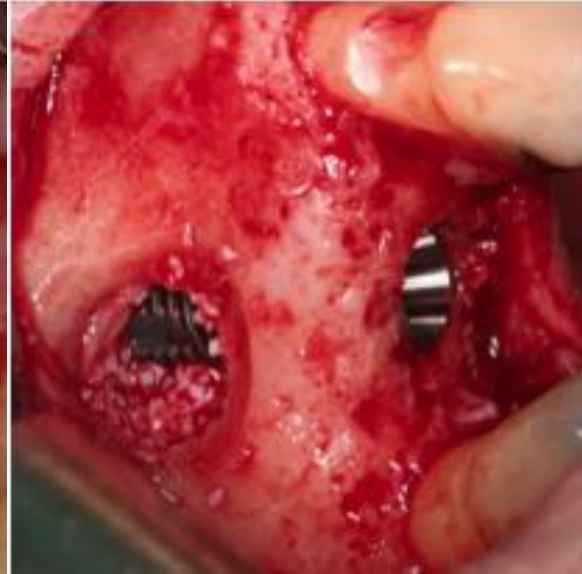

Fig. 4 : Colocación simultánea del implante
El despegamiento de la membrana

se comenzó en su porción anterior o posterior y en la región del suelo del seno. Habiendo realizado un amplio despegamiento en esta zona, que debería abarcar también la pared medial, se avanzó con el elevador en dirección posterior recorriendo el suelo del seno maxilar.

Tras la elevación de la membrana sinusal se realizó el fresado de los lechos de los implantes, en los casos de implantación inmediata, o el relleno con el material de injerto si se procediera a la técnica diferida (Figura 4).

El material utilizado como injerto fue en todos los casos Bio - Oss (BioOss®, Geistlich Pharma AG, Switzerland) mezclado con hueso autógeno particulado en aquellos casos que pudo ser recogido mediante el raspador de hueso (Figura 5), también en algunos casos se mezcló con el PRP obtenido previamente.

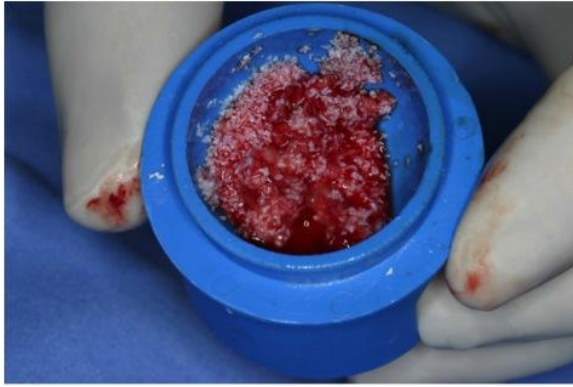


Fig. 5.:Material de injerto: mezcla de BioOss® y hueso autólogo

Cuando se optó por la técnica inmediata, tras realizar los lechos implantarios se procedió a colocar el material de injerto en la región palatina del seno maxilar, tras lo que se instalan los implantes y por último el injerto hasta conseguir el relleno de la cavidad creada (Figura 6).

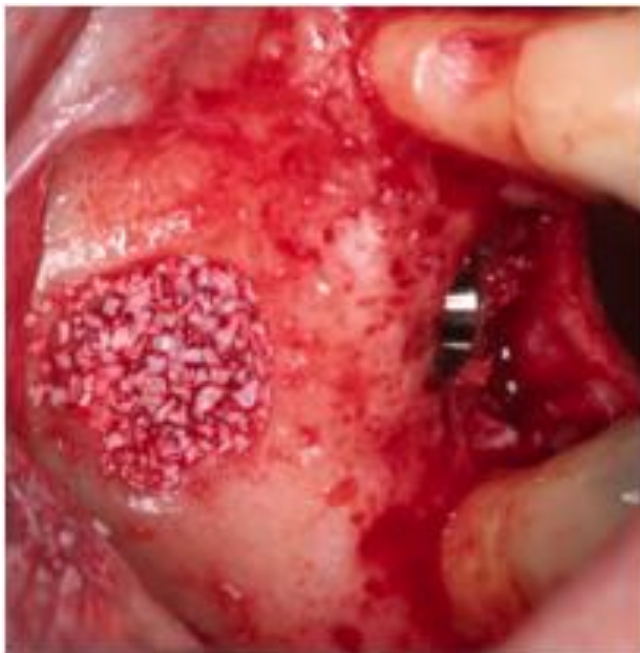

Fig.6. Relleno con Bio Oss

Se colocaron dos diferentes tipos de implantes (TioBlast de Astra Tech® e implantes SLA de Straumann® - standard plus) dependiendo de las preferencias del protesista rehabilitador.

A criterio del cirujano, se cubrió la ventana de la antrostomía con una membrana de colágeno reabsorbible de origen porcino (Bio - Guide®, Geistlich Pharma AG,

Switzerland) (Figura 7), tras esto se procedió a la reposición y sutura del colgajo dejando los implantes sumergidos.

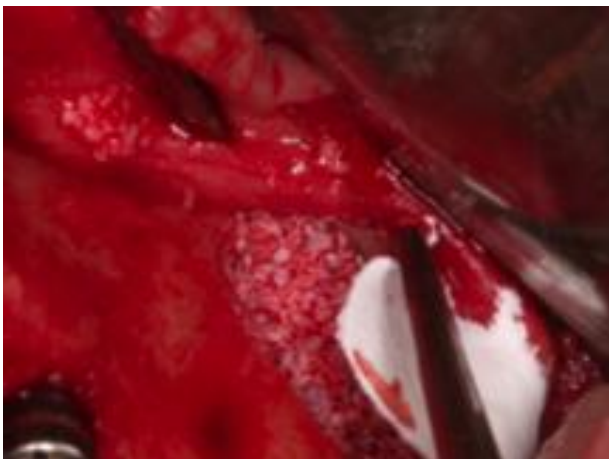


Fig. 7: Colocación de membrana cubriendo la ventana de antrostomía

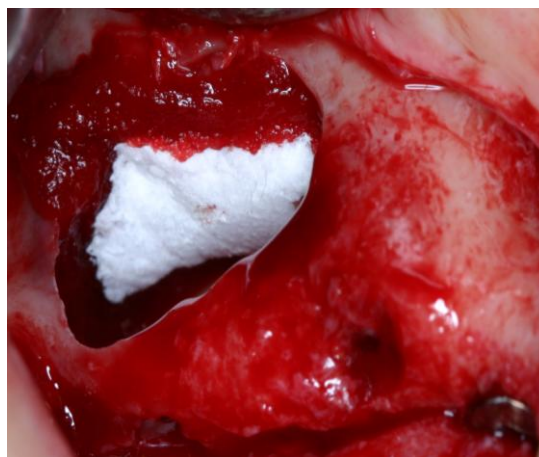


Fig. 8: Recubrimiento de perforación con membrana de colágeno

En los casos en los que tuvo lugar una perforación de la membrana mayor de 5 mm se trató mediante sutura de aproximación con material reabsorbible y recubrimiento con membrana de colágeno (Bio - Guide®, Geistlich Pharma AG, Switzerland) (Fig.8).

En los casos en los que se sospechaba que el hueso residual no podía conferir una estabilidad primaria suficiente para la fijación de los implantes, se optó por realizar la técnica diferida, posponiendo su colocación aproximadamente 4 meses.

Tras 6 meses de la colocación de los implantes se procedió a la exteriorización y a la realización de la fase protésica.

Los implantes fueron cargados y los pacientes fueron sometidos a revisiones periódicas cada 6 meses durante el primer año y anuales durante los siguientes.

Los controles radiológicos en los que se realizaron las mediciones fueron:

- 1°. Tras el periodo de oseointegración
- 2°. Tras el primer año de carga
- 3°. En el último seguimiento

3.4 Variables examinadas

Los datos recogidos en el Protocolo de estudio fueron:

3.4.1. Generales:

- Edad y sexo
- Posición
- Lado (derecho/izquierdo)
- Antecedentes de periodontitis del adulto (si/no)
- Hábito tabáquico

3.4.2. Quirúrgicos:

- Altura del hueso residual en la zona a tratar
- Fecha de la cirugía/ Técnica inmediata o diferida/ Material de injerto (Bio-Oss versus combinación de Bio-Oss y hueso autólogo)/ Perforación de la membrana/ Utilización de PRP/ Colocación de una membrana sobre la ventana de antrostomía
- Tipo de implante/ diámetro/ longitud/ longitud intrasinusal.
- Fecha de exteriorización de los implantes

3.4.3. Protésicos:

- Fecha de carga, tipo de prótesis (removible, fija parcial o fija total)/ número de implantes anteriores al seno/ tipo de edentulismo (parcial, edentulismo maxilar superior o edentulismo maxilar superior e inferior)/ tipo de antagonista (dentición natural, prótesis parcial removible, prótesis completa, fija implantosoportada o sobredentadura sobre implantes)

3.4.4. Evolutivos:

- Pérdida ósea crestal tras la fase de oseointegración/ Pérdida ósea crestal al año y Pérdida ósea crestal en el último control
- Nivel óseo apical tras la fase de oseointegración/ al año de carga / en el último control
- Pérdida ósea apical durante el primer año de carga / en la última revisión.
- Tiempo transcurrido entre la cirugía y la segunda fase
- Tiempo transcurrido entre la cirugía y la carga
- Tiempo transcurrido entre la carga y el último control
- Porcentaje de supervivencia de los implantes
- Porcentaje de éxito de los implantes

3.5 Examen radiológico de los niveles óseos

3.5.1. Metodología de las mediciones

Todas las mediciones fueron realizadas sobre ortopantomografías, que se solicitaron en el diagnóstico prequirúrgico, en la segunda fase previa a la exteriorización, al año de carga y en el último control (213).

Las ortopantomografías convencionales fueron digitalizadas escaneándolas con un escáner plano para transparencias Epson Perfection® 4990 Photo, a una resolución de 600 ppp (pixel por pulgada) y en escala de grises (15) (Fig.9, 10 y 11).

Tanto las ortopantomografías convencionales digitalizadas como las ortopantomografías digitales, se manejaron en formato Tiff y fueron medidas, en pixeles, mediante el software Adobe Photoshop® CS4.

Los valores fueron manejados en una tabla Excel donde se introdujo la fórmula de conversión a milímetros teniendo en cuenta el factor de magnificación de cada ortopantomografía dictada por el fabricante

3.5.2. Mediciones realizadas

En la OPG preoperatoria se midió la altura del hueso residual en la zona donde se colocaría el implante, trazando una línea desde la cortical del suelo del seno hasta la cresta alveolar, en dirección perpendicular al plano oclusal (Fig. 12).

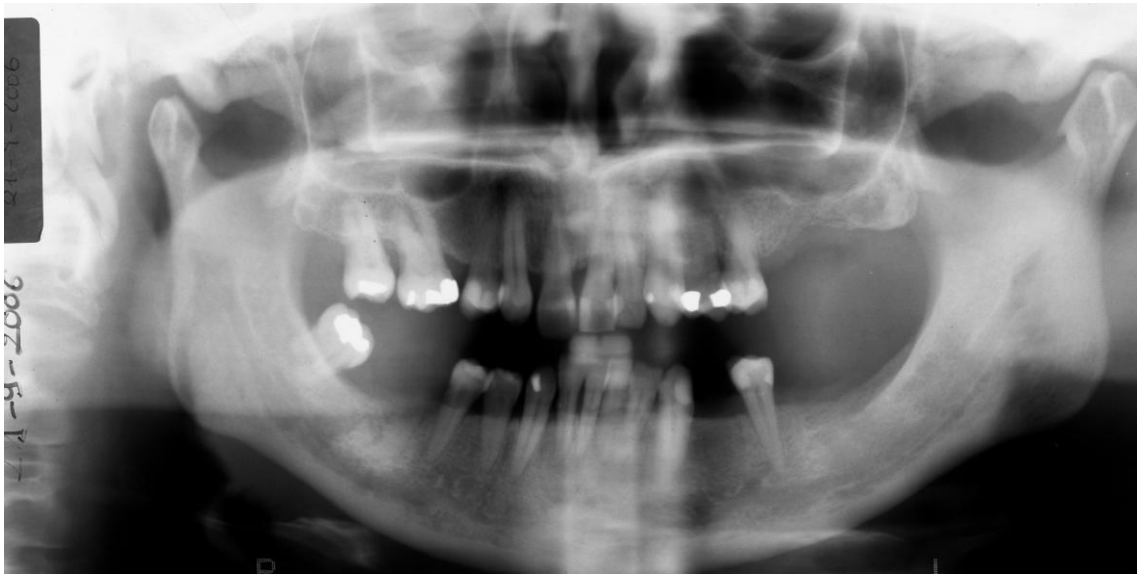

Fig. 9. Ortopantomografía preoperatoria

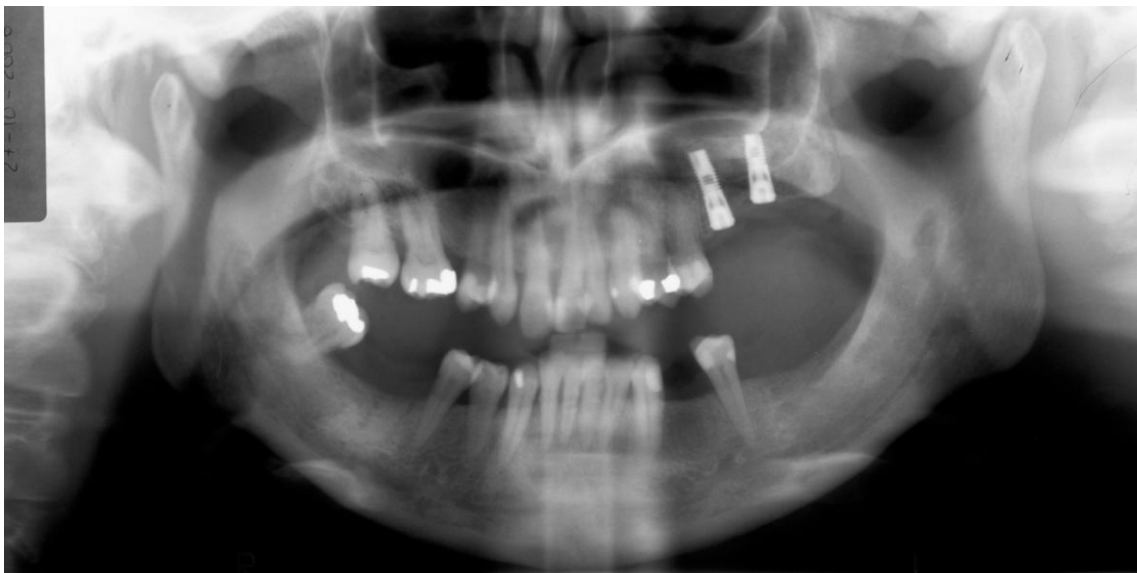

Fig. 10. Ortopantomografía previa a la exteriorización

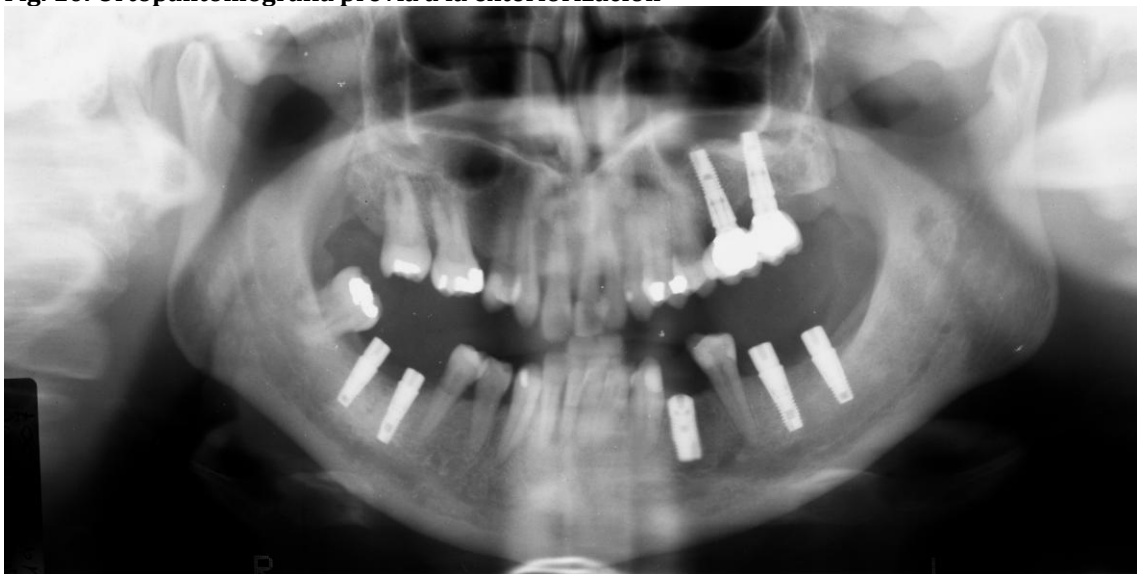

Fig.11. Ortopantomografía del último control

En el resto de las OPGs, se midieron 3 puntos por cada implante (18, 223, 224) (Figs. 13 y 14):

- a) la pérdida ósea crestral mesial
- b) la pérdida ósea crestral distal
- c) la distancia entre el ápice del implante en su punto medio apical y la zona más alta del injerto.

A nivel crestral, todas la mediciones se realizaron desde el punto donde comienza la zona rugosa del implante hasta el primer contacto hueso implante, tanto en mesial como en distal. Con respecto a las mediciones del hueso crestral en los implantes Straumann Plus, las mediciones fueron realizadas desde el hombro del implante hasta el primer contacto hueso-implante, restando posteriormente a esta medición 1,8 mm correspondientes a la superficie no rugosa del cuello del implante.

A nivel apical, las mediciones fueron realizadas siguiendo la superficie del implante, desde el centro del ápice hasta la zona más alta del injerto.

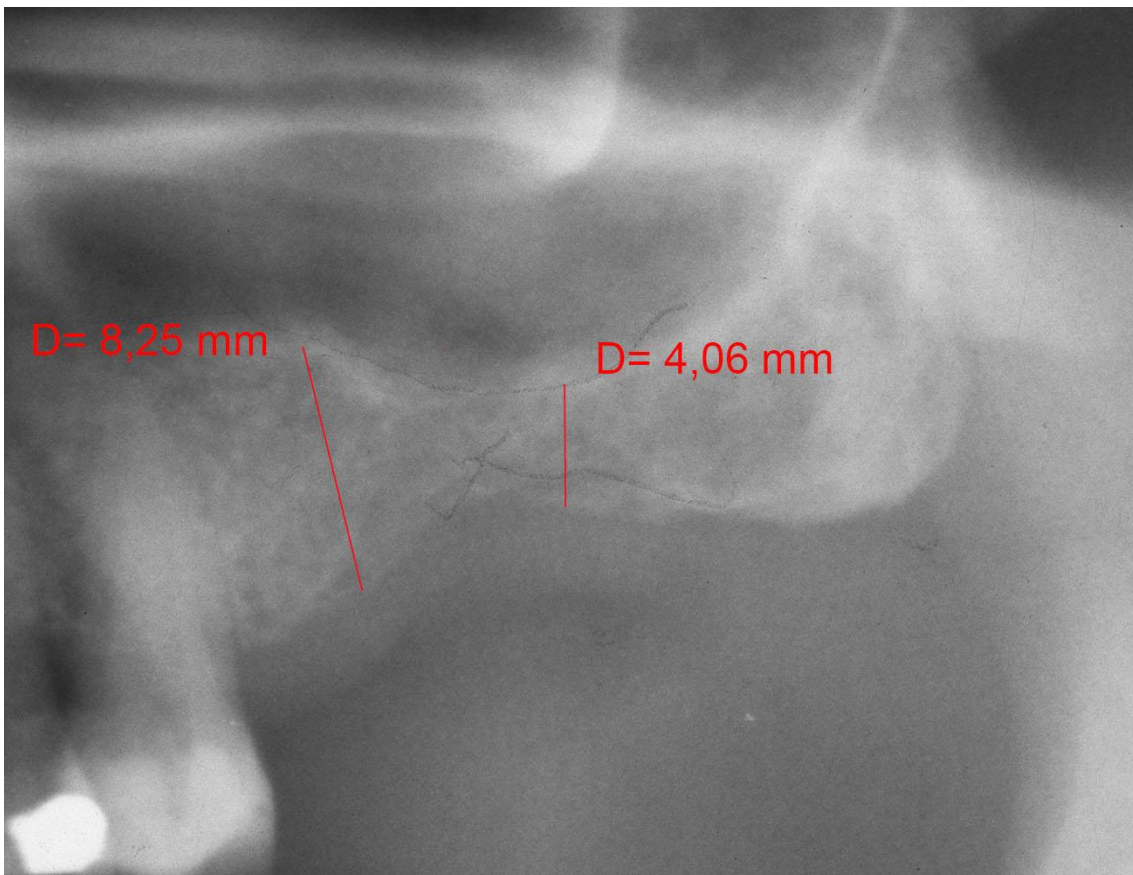


Fig.12. Detalle de la OPG preoperatitia. Medición de la altura del hueso residual

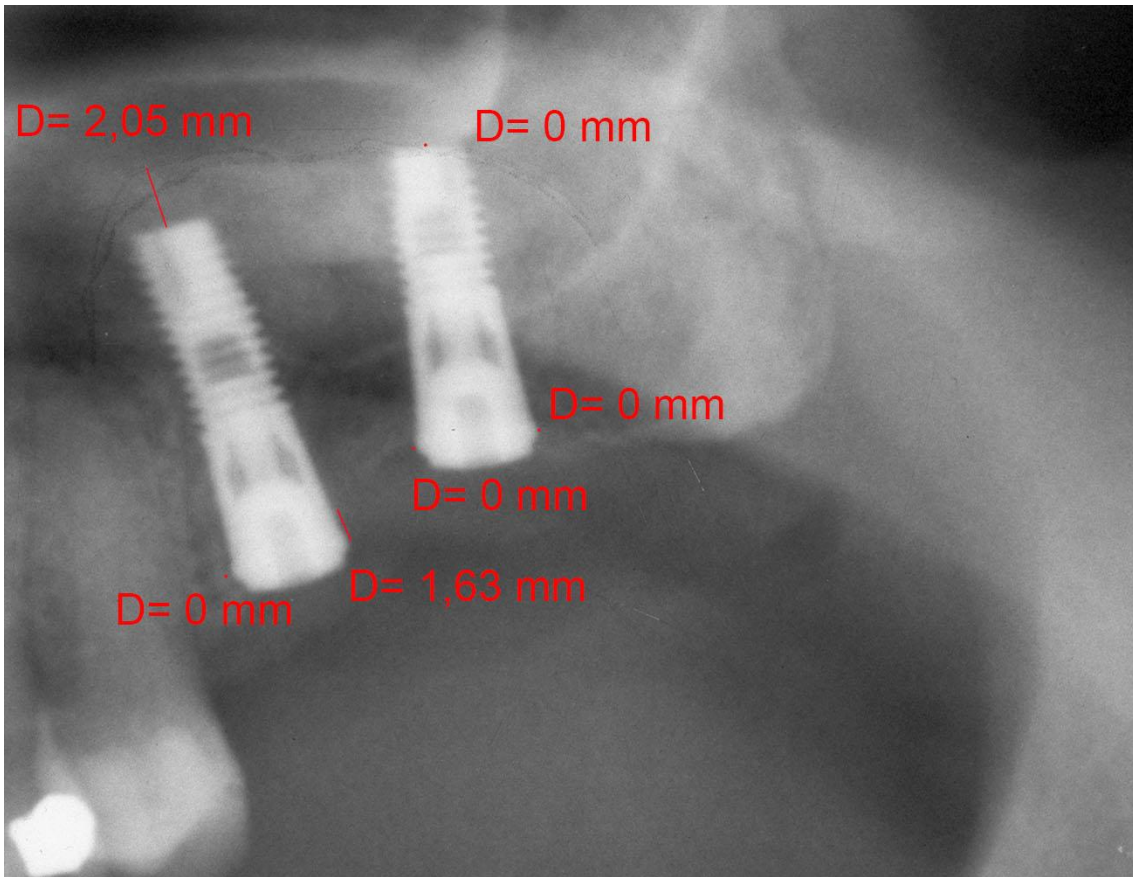


Fig.13. Detalle de la OPG previa a la exteriorización. Mediciones de los niveles óseos.

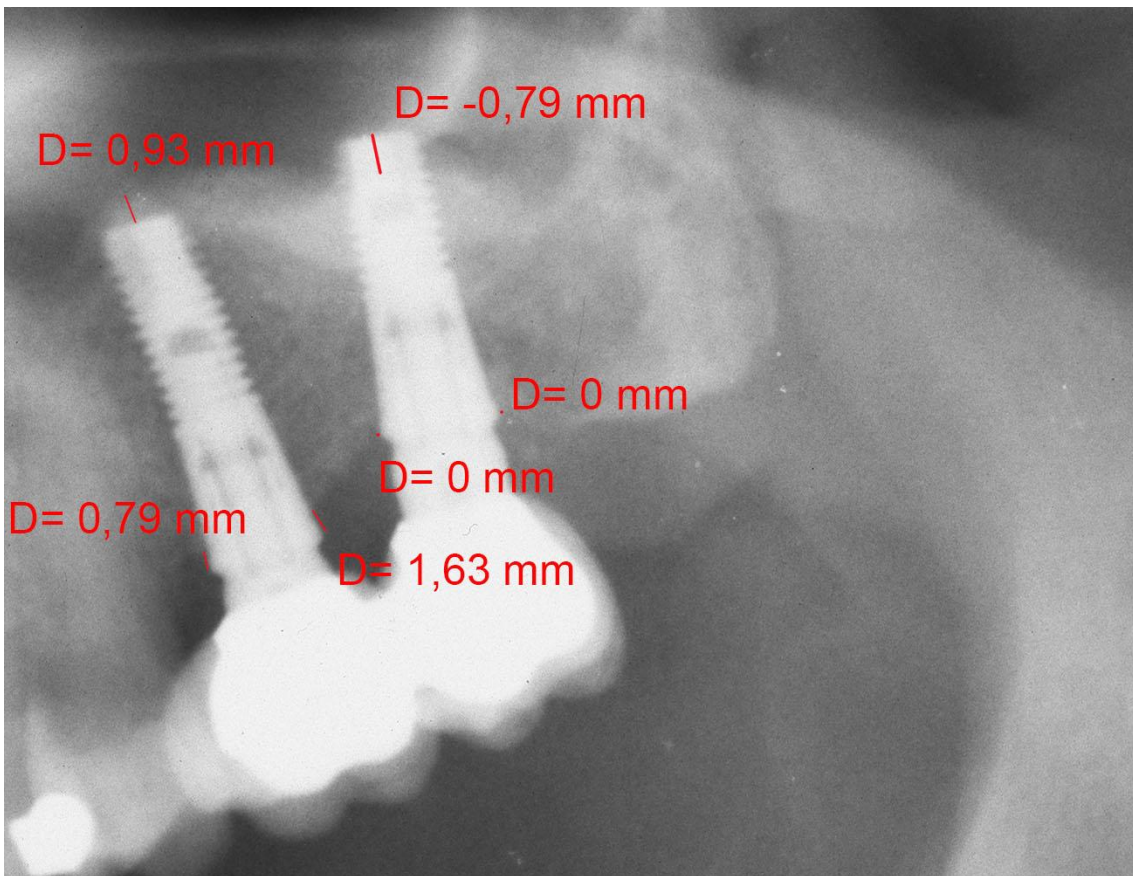


Fig.14. Detalle de la OPG del último control. Mediciones de los niveles óseos.

Estas mediciones podían tener valores positivos si la cima del injerto se situaba en posición más craneal que el ápice del implante y valores negativos si la cima del injerto se situaba en posición más caudal que el ápice del implante.

Para evaluar los cambios óseos a nivel crestal y apical, las mediciones fueron realizadas previamente a la exteriorización de los implantes, al año de carga y en la radiografía del último seguimiento.

Las mediciones fueron realizadas por 2 examinadores de forma independiente entrenados en la misma técnica de medición.

Para valorar la repetibilidad de las mediciones, las ortopantomografías de 30 pacientes fueron medidas dos veces por cada observador y comparados los resultados.

3.5.3. Criterios de éxito utilizados

El criterio utilizado en nuestro estudio para valorar el éxito de los implantes fue el publicado por Albrektsson y cols. en 1986 (183), el cual considera un implante con éxito a aquel que no presenta una pérdida ósea marginal superior a 0,2 mm/año tras el primer año de carga en ausencia de movilidad, dolor o imagen radiolúcida periimplantaria.

Puesto que según lo publicado (6, 166-170), la morfología de los implantes utilizados en este estudio no sigue el patrón de pérdida ósea marginal de 1 - 1,5 mm durante el primer año de carga, hemos considerado analizar también el éxito de los implantes siguiendo los criterios de éxito establecidos por Misch y cols. (187) quienes consideran un implante con éxito si no ha perdido más de 2 mm de hueso marginal desde su inserción quirúrgica en todo su seguimiento, sin presentar exudado, movilidad ni dolor a la palpación, percusión o función.

Numerosos autores (8, 193, 194) coinciden en señalar la falta de estandarización y homogeneidad a la hora de establecer los criterios de éxito de los implantes y publicar los resultados, por lo tanto pensamos que el análisis del comportamiento de los niveles óseos periimplantarios en el tiempo, aporta un valor más detallado que el porcentaje de éxito.

3.6. Análisis estadístico

Se realizaron análisis estadísticos descriptivos para detallar las características fundamentales de los pacientes y de los implantes.

Respecto a las diferencias en las variables de estudio en los distintos momentos de la exploración se utilizó la prueba *t* de Student para muestras relacionadas. En estos análisis se calculó la significación estadística, tomando como máximo aceptado el valor de 0,05.

La prueba *t* de Student para muestras independientes se empleó para comparar las medias de las pérdidas óseas crestales en la fase 2, al año y al final, en los grupos definidos a partir de las variables sexo, presencia de hábito tabáquico, estado periodontal, tipo de implante, diseño del implante, técnica quirúrgica empleada, bruxismo; así como para comparar las medias de la pérdida. Lo mismo se hizo para comparar los niveles óseos apicales del injerto en fase 2, al año y al final del seguimiento en los grupos definidos a partir de las variables sexo, hábito tabáquico, estado periodontal, técnica quirúrgica, perforación de la membrana, PRP, material de injerto y colocación de membrana sobre la ventana de antrostomía.

Se utilizaron ANOVA de un factor y las pruebas posthoc (Tukey) para comparar la pérdidas óseas crestales en segunda fase y al final en los grupos definidos a partir de las variables longitud y diámetro del implante, número de implantes anteriores al seno, tipo de edentulismo, tipo de prótesis, antagonista, posición del implante; así como para comparar las medias de los niveles óseos apicales en los grupos definidos a partir de las variables longitud del implante y posición.

Estos análisis se han realizado empleando el programa SPSS para Windows en su versión 18 (Norusis, 2010).

Se aplicó el Coeficiente de Pearson y la prueba de significancia bilateral (correlación lineal bivariada) para relacionar las medias de la pérdida ósea crestral en segunda fase, al año y al final con las variables edad, hueso residual, tiempo entre la cirugía y la segunda fase, tiempo entre la cirugía y la carga, tiempo entre la carga y la última medición.

Se realizó un análisis de regresión múltiple, utilizando la pérdida osea crestal como variable dependiente y como variables predictoras la edad, el género, la periodontitis, la presencia de hábito tabaquico, el hueso residual, la técnica quirúrgica, el diseño, el diametro y la longitud del implante, el tipo de prótesis y el antagonista, el nº implantes anteriores al seno y el tiempo en función.

Se diseño un modelo mixto de regresión que incluía todas las mediciones realizadas en los tres tiempos y separadamente tras la fase de oseointegración, al año de carga y en el último control.

Se realizó así mismo un análisis de regresión múltiple, utilizando como variable dependiente el nivel óseo apical total y como variables predictoras la edad, el género, la periodontitis, la presencia de habito tabáquico, el hueso residual, la técnica quirúrgica, el diseño del implante, el diámetro, la longitud, el tipo de prótesis y el antagonista, el número de implantes anteriores al seno y el tiempo en función.

Se diseño un modelo mixto de regresión que incluía todas las mediciones realizadas en los tres tiempos y separadamente tras la fase de oseointegración, al año de carga y en el último control.

4. RESULTADOS

4.1. Datos generales

El grupo de estudio está constituido por 104 pacientes tratados con la técnica de elevación sinusal, constituido por 44 hombres y 60 mujeres, con una edad media de 52 años, con un mínimo de 38 y un máximo de 78 años.

Se realizaron mediciones en 196 implantes colocados en 139 senos maxilares injertados (Gráfico 1).

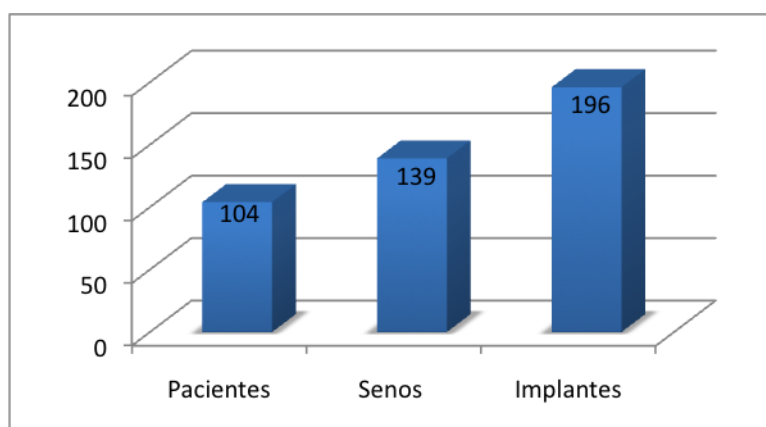


Gráfico 1. Distribución por número de pacientes, senos maxilares e implantes.

Factor	Nivel	implantes Nº	implantes %
Género	M	44	42,3
Lado	I	88	44,9
	D	108	55,1
Hueso Residual	<=4	89	45,4
H Perio	Si	98	64,9
	No	53	35,1
Tabaco	No	159	81,1
	Si	27	13,8
Técnica	Inmediata	160	81,6
	Diferida	36	18,4
Material injerto	BioOss	157	80,1
	BioOss + Autologo	39	19,9
PRP	Si	100	51
	No	96	49
Membrana sobre antrostomía	Si	53	27
	No	143	73

Tabla 1. Distribución de implantes según el género, lado, altura del hueso residual, consumo de tabaco, técnica quirúrgica, material de injerto, utilización de PRP y de membrana sobre antrostomía

Factor	Nivel	implantes Nº	implantes %
Marca Comercial	Astra Tech	155	79,1
Diámetro implante	4	47	24
	<4	2	1
	4,5	123	62,8
Localización	16	62	31,60
	26	50	25,5
	otras	84	42,9
Lado	Izda	88	44,9
	Dcha	108	55,1
Perforación membrana	Si	16	8,2
	No	180	91,8
Longitud	11	72	36,7
	12	28	14,3
	13	69	35,2
	Otras	27	13,8
Implantes anteriores seno	0	63	32,1

Tabla 2. Distribución de implantes según la marca comercial, diámetro, localización, lado, perforación de membrana sinusal, longitud y número de implantes anteriores al seno

El 50% (52) de los pacientes presentaban historia previa de periodontitis. El 64,9% de los implantes (98) fueron colocados en pacientes que previamente habían sido tratados de periodontitis y el 35,1% (53) en pacientes sin historia previa de enfermedad periodontal.

El 10,57% (11) de los pacientes eran fumadores, consumiendo más de 10 cg/día. El 14,5% de implantes (27) fueron colocados en pacientes fumadores y el 85,5% (159), en no fumadores.

La incidencia de perforaciones en los senos injertados fue del 7,24% y 16 (8,2%) implantes fueron colocados en senos con perforación de la membrana.

En 25 (18%) senos maxilares, se utilizó como material de injerto, una mezcla de hueso bovino inorgánico (BioOss®, Geistlich Pharma AG, Switzerland) y hueso autólogo y en 114 (82%) solo hueso bovino inorgánico (BioOss®, Geistlich Pharma AG, Switzerland). Un 80,1% de los implantes (157), fueron colocados utilizando solo hueso bovino anorgánico (Bio-Oss®) y el 19,9% restante (39), en combinación con hueso bovino anorgánico (Bio-Oss®) y hueso autólogo.

En 65 (46,7%) senos, al material de injerto se le añadió PRP, incluyendo esta circunstancia un 51% (100) de los implantes.

La ventana de antrostomía fue cubierta con una membrana reabsorbible de colágeno (Bioguide®, Geistlich Pharma AG, Switzerland) en 36 senos maxilares (26%), en los que se colocaron 53 (27%).

El 55,1% de los implantes (108) se colocaron en el lado derecho y el 44,9% (88) en el izquierdo. Todos estos datos se muestran en las tablas 1 y 2.

El gráfico 2 muestra la distribución de la localización de los implantes.

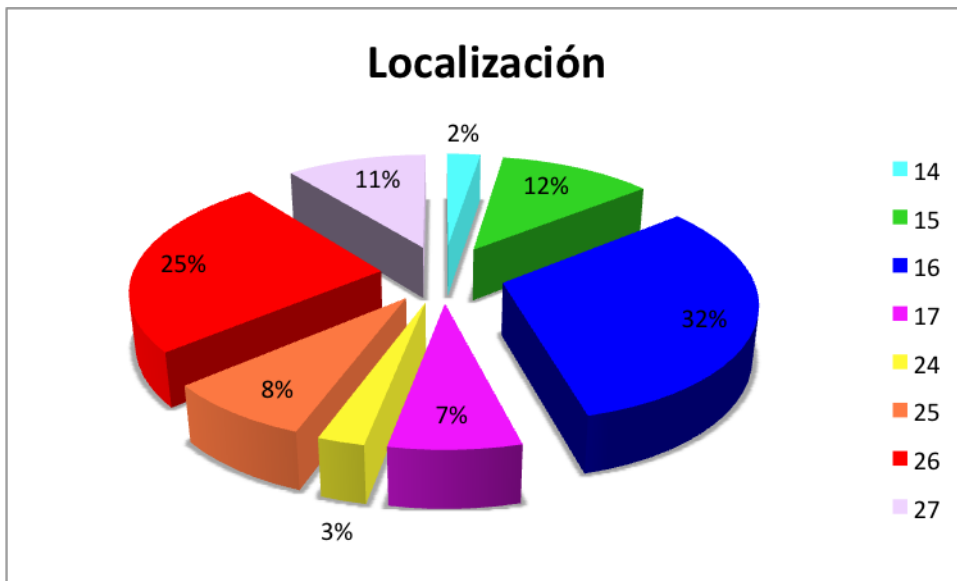
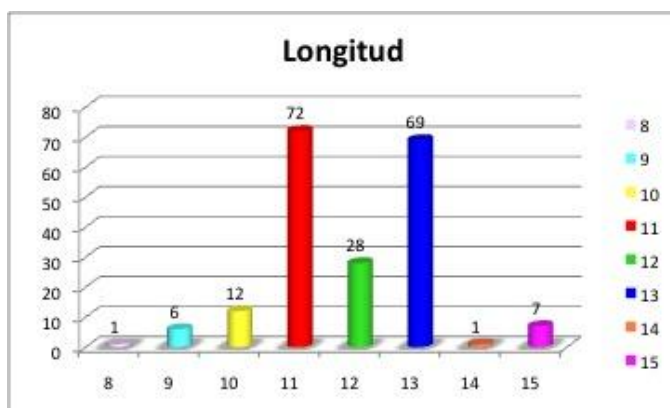


Gráfico 2: Distribución de la localización de los implantes

El mayor número de implantes se localizó a nivel del 16 (62 implantes) seguido de la

localización del 26 (50 implantes). Entre ambas localizaciones suman el 57,1% del total.



Los gráficos 3 y 4 muestran las longitudes y diámetros de los implantes utilizados en el estudio.

Gráfico 3: Distribución de los implantes según la longitud longitud

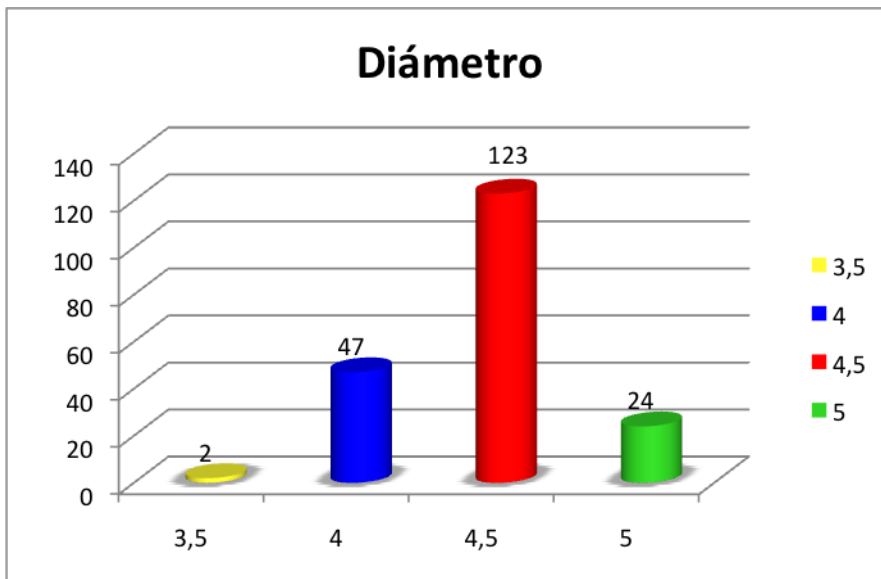


Gráfico 4: Distribución de los implantes según el diámetro

La longitud de implante más repetida fue la de 11 mm en el 36,7% (72) y la de 13 mm en el 35,2% (69).

El diámetro de implante más frecuente fue de 4,5 mm, que fue colocado en el 62,8% de los casos (123), seguido del de 4 mm que se colocó en el 24% (47) de los casos.

El 81,6% de los implantes, (160), se colocaron mediante la técnica inmediata y el 25,6%, (36), mediante la técnica diferida.

La media de la altura del hueso residual debajo del seno maxilar fue de 4,25 mm con un mínimo 0,23 mm y máximo 10 mm.

El 45,4% de los implantes (89), fueron colocados en casos con hueso residual inferior a 4 mm, de los cuales el 67,4% (60) se realizaron mediante la técnica inmediata. El 54,6% de los implantes, (107), se colocaron en zonas con hueso residual igual o superior a 4 mm.

El 79% (155), de los implantes fueron de la marca Astra Tech® (Microthread) con superficie TiOBlast y el 21% (41), fueron Straumann® Standard Plus con superficie SLA.

En relación con el tipo de prótesis realizada sobre los implantes, el 97,5% (191) de los implantes formaban parte de una prótesis fija, el 88,3% (173) de un puente parcial fijo y el 9,2% (18) de una prótesis fija total, mientras que el 2,5% (5) lo hacían de una sobredentadura (Gráfico 5).

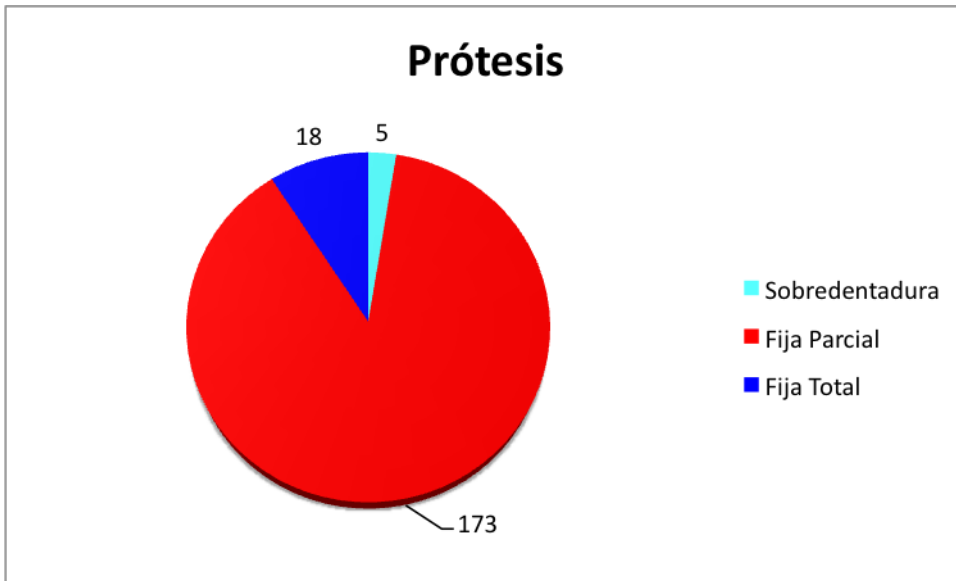


Gráfico 5: Tipo de prótesis sobre los implantes colocados

El Gráfico 6 muestra la distribución de las frecuencias del número de implantes anteriores al seno.

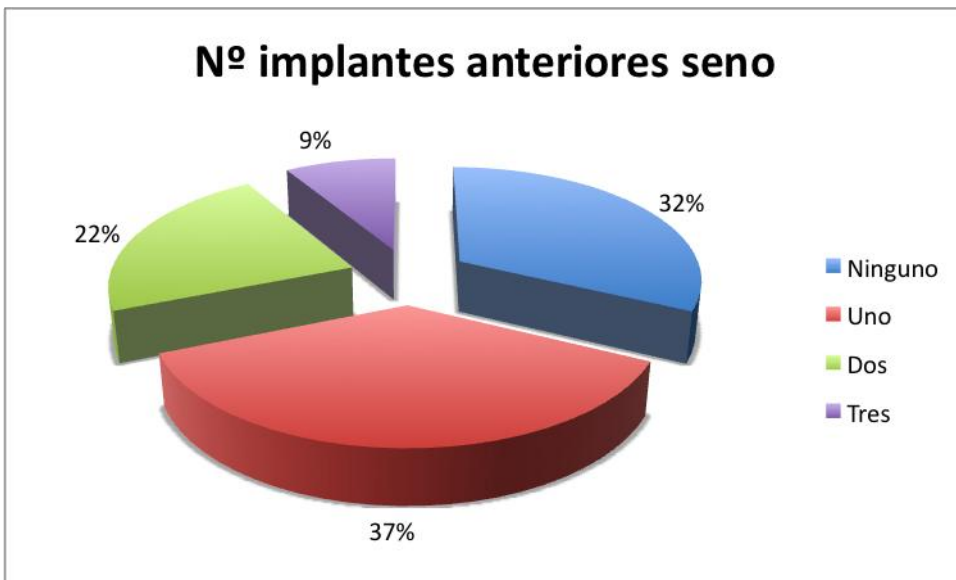


Gráfico 6: Implantes anteriores al seno

La distribución del tipo de antagonista se muestra en el Gráfico 7.

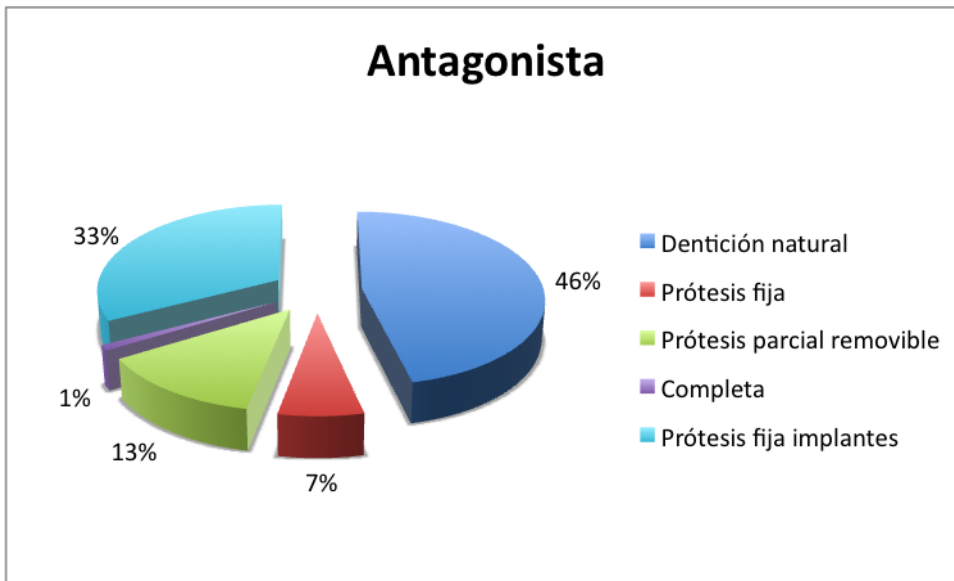


Gráfico 7: Tipo de antagonista

En las ortopantomografías de control tras la fase de oseointegración se realizaron mediciones en 168 (85,7%) implantes y se analizaron 193 (98,5%) implantes en las ortopantomografías del último control.

En 59 implantes (30,1%) se realizaron controles en una ortopantomografía de control anual.

La media de seguimiento entre la inserción del implante y el último control fue de 63,09 meses con un máximo de 112,10 meses y un mínimo de 6,64 meses. La media de seguimiento tras la carga fue de 53,11 meses con un mínimo de 1 mes y un máximo de 103 meses. Un 47,1% (97) de los implantes fueron seguidos durante un periodo comprendido entre 5 y 10 años .

El Grafico 8 muestra el tiempo de seguimiento entre la carga y el último control.

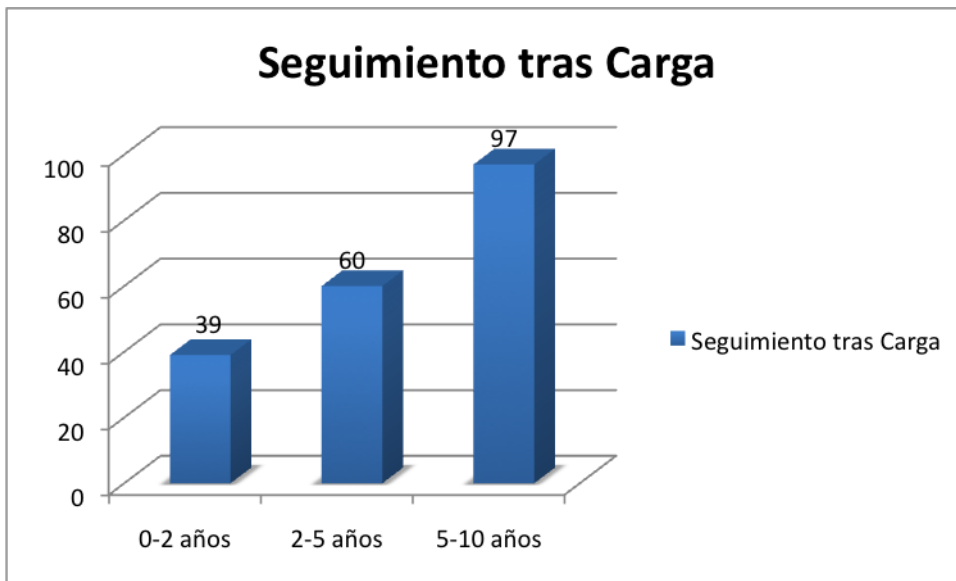


Gráfico 8: Distribución del Tiempo de seguimiento tras la carga

El tiempo medio entre la cirugía y la exteriorización de los implantes fue de 6,6 meses y el tiempo medio entre la exteriorización y la carga fue de 2,67 meses.

4.2. Análisis de la evolución de los niveles óseos crestaes

La Tabla 3 muestra la media de las pérdidas óseas crestaes tras la fase de oseointegración, al año de carga y al final del seguimiento.

NIVELES ÓSEOS CRESTALES				
TIEMPO	Media	Desviación típ.	Máximo	Mínimo
<i>Oseointegración</i>				
Pérdida media Distal	<i>0,38 mm</i>	<i>0,61 mm</i>	<i>2,6 mm</i>	<i>0 mm</i>
Pérdida media Mesial	<i>0,28 mm</i>	<i>0,57 mm</i>	<i>3,39 mm</i>	<i>0 mm</i>
Pérdida media	0,34 mm	<i>0,53 mm</i>	<i>2,9 mm</i>	<i>0 mm</i>
<i>Año de Carga</i>				
Pérdida media Distal	<i>0,51 mm</i>	<i>0,71 mm</i>	<i>2,43 mm</i>	<i>0 mm</i>
Pérdida media Mesial	<i>0,47 mm</i>	<i>0,77 mm</i>	<i>3,12 mm</i>	<i>0 mm</i>
Pérdida media	0,49 mm	<i>0,66 mm</i>	<i>2,74 mm</i>	<i>0 mm</i>
<i>Final</i>				
Pérdida media Distal	<i>0,79 mm</i>	<i>0,93 mm</i>	<i>5,78 mm</i>	<i>0 mm</i>
Pérdida media Mesial	<i>0,61 mm</i>	<i>0,95 mm</i>	<i>6,02 mm</i>	<i>0 mm</i>
Pérdida media	0,67 mm	<i>0,82 mm</i>	<i>5 mm</i>	<i>0 mm</i>

Tabla 3: Pérdidas óseas crestales en el tiempo

4.2.1. Niveles óseos tras el periodo de oseointegración

La pérdida ósea crestal media en distal fue de 0,38 mm (+/- 0,61 mm), con un máximo de 2,60 y un mínimo de 0 mm.

La pérdida ósea crestal media en mesial fue de 0,28 mm (+/- 0,57 mm) con un máximo de 3,39 y un mínimo de 0 mm.

La pérdida media entre distal y mesial fue de 0,33 mm (+/-0,53 mm), con un mínimo de 0 y un máximo de 2,91 mm.

4.2.2. Niveles óseos tras el primer año de carga

Transcurrido un año desde el sometimiento a carga de los implantes, la pérdida ósea crestal media en distal fue de 0,51 mm (+/-0,72 mm,) con un máximo de 2,43 y un mínimo de 0 mm.

La pérdida ósea crestal media en mesial fue de 0,47 (+/-0,77 mm), con un máximo de 3,12 y un mínimo de 0 mm.

La pérdida media de hueso entre distal y mesial fue de 0,49 mm (+/-0,66 mm), con un mínimo de 0 mm y un máximo de 2,74 mm.

4.2.3. Niveles óseos en el último control

La pérdida ósea crestal media en distal fue de 0,79 mm (+/-0,93 mm), con un máximo de 5,78 mm y un mínimo de 0 mm.

La pérdida ósea crestal media en mesial fue de 0,61 mm (+/-0,95 mm), con un máximo de 6,02 mm y un mínimo de 0 mm.

La pérdida media entre distal y mesial fue de 0,67 mm (+/-0,82 mm), con un mínimo de 0mm y un máximo de 5,05 mm.

Al final del seguimiento, tal como muestra el Gráfico 9, el 74,19% (138) de los implantes mostraban pérdidas óseas crestales inferiores a 1mm, el 18,7% (34) entre 1 y 2 mm y el 7,52% (14) mostraron más de 2 mm de pérdidas óseas crestales.

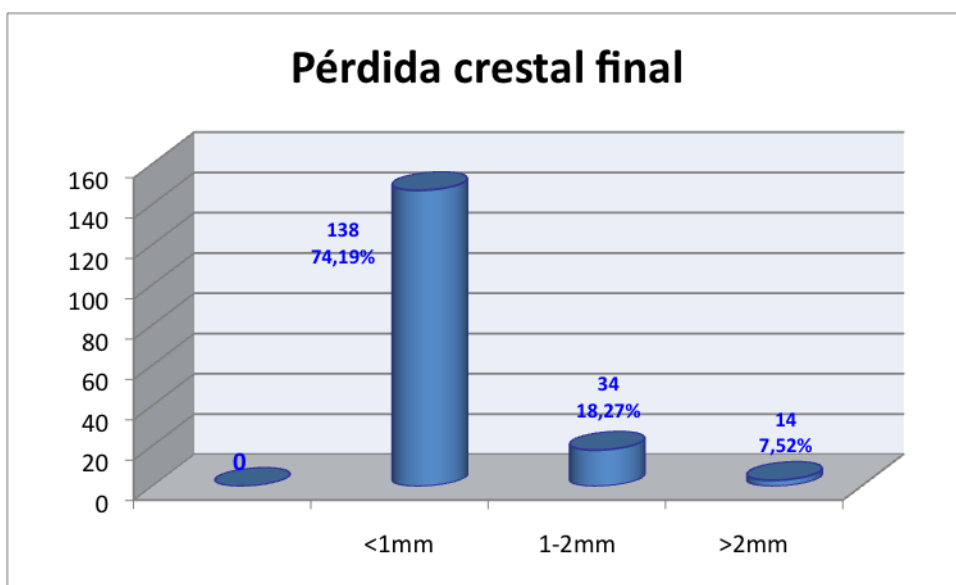

Gráfico 9: Distribución de la muestra en relación con la Pérdida ósea crestal final

4.2.4. Comparativa entre las distintas fases del seguimiento

La media del hueso crestal perdido durante la fase de oseointegración, durante el primer año de carga y desde el primer año de carga hasta el final se muestra en el Gráfico 10.

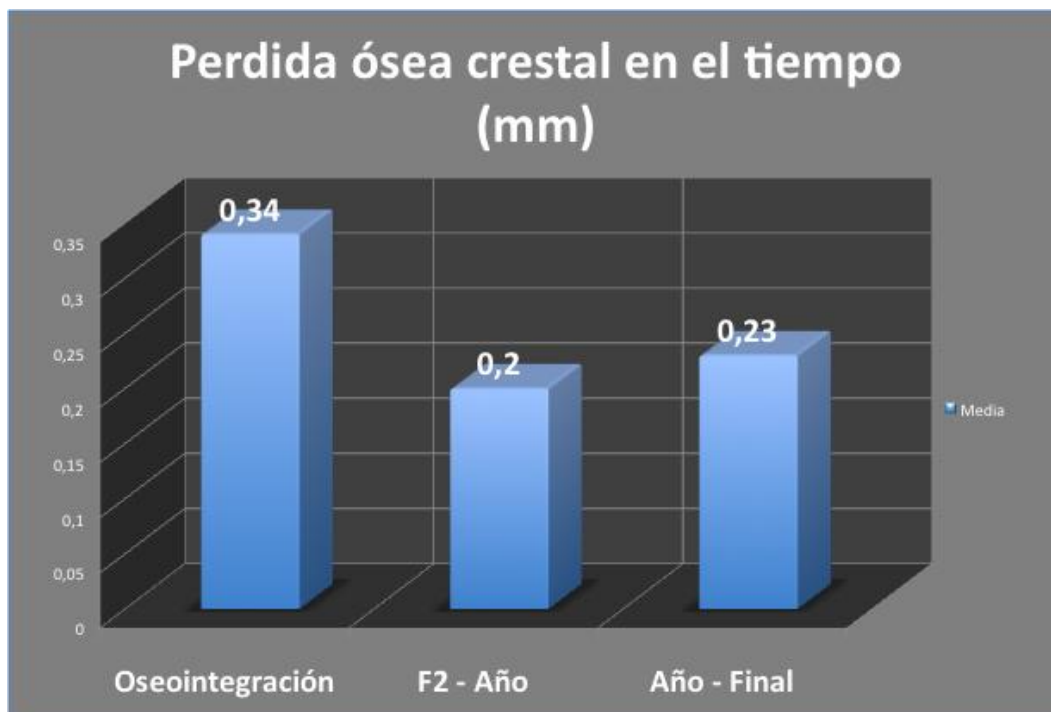

Gráfico 10: Pérdidas óseas crestales en el tiempo

Durante el periodo de oseointegración, se observó una pérdida ósea crestal media de 0,34 mm, con un máximo de 2,91 mm y un mínimo de 0 mm.

En el periodo transcurrido entre la segunda fase y el primer año de carga, se observó una pérdida ósea crestal de 0,21 mm (0,15 mm en distal y 0,26 mm en mesial), siendo esta diferencia estadísticamente significativa ($p= 0,008$). Se apreció una mayor reabsorción en mesial que en distal de los implantes.

En el periodo transcurrido entre el año de carga y el último control, se observó una pérdida ósea crestal media de 0,24 mm (0,30 mm en distal y 0,22 mm en mesial), siendo la diferencia estadísticamente significativa ($p= 0,005$). Durante este tiempo se apreció una mayor reabsorción en distal que en mesial.

En el periodo transcurrido entre la fase de exteriorización y el último control, se observó una pérdida ósea crestal media de 0,30 mm (0,35 mm en distal y 0,29 mm en mesial), siendo la diferencia estadísticamente significativa ($p= 0,000$).

Se reconocía una relación estadísticamente significativa ($p = 0,052$), entre la

cantidad de la pérdida ósea crestral durante la fase de oseointegración (0,33 mm) y la cantidad de la pérdida ósea crestral tras la carga (0,30 mm).

4.3. Análisis de la relación de las pérdidas óseas crestales con las variables a estudio

a) En relación con el tiempo de seguimiento

Hemos reconocido una correlación significativa entre la pérdida crestral final y el tiempo de seguimiento, de forma que a mayor tiempo de seguimiento se produce una mayor cantidad de reabsorción crestral.

Al comparar las medias de los niveles óseos crestales en el tiempo, se observa una significativa mayor pérdida ósea crestral a mayor tiempo de carga ($p= 0,006$).

Categorizando la pérdida ósea crestral en tres grupos: menos de 1mm, de 1 a 2 mm y más de 2 mm, vemos que tras la fase de oseointegración 21(10,71%) implantes presentaban pérdidas óseas crestales superiores a 1mm, mientras que al final del seguimiento esta cifra ascendió a 50 (25,5%) (Gráfico 11 y Tabla 4).

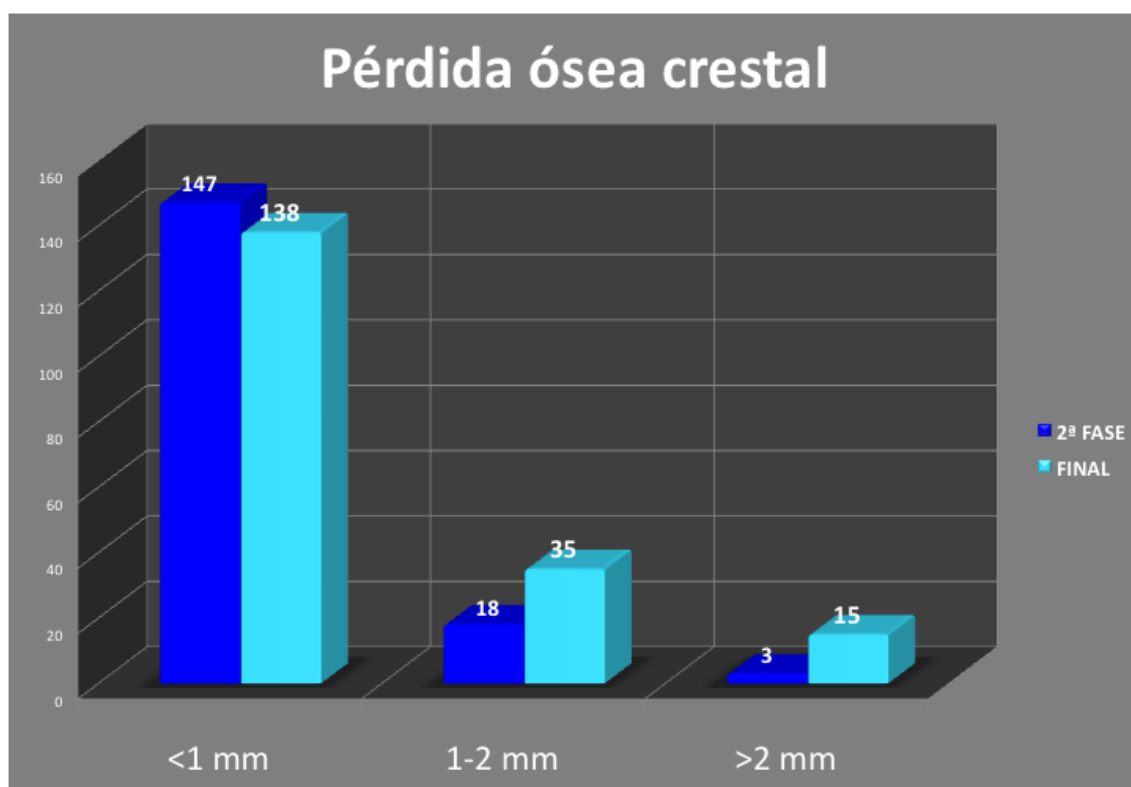


Gráfico 11: Pérdida ósea crestral categorizada

PÉRDIDA ÓSEA CRESTAL			
Periodo	<1mm	1-2mm	>2mm
<i>Oseointegración</i>	(147) 87,50%	(18) 10,70%	(3) 1,80%
<i>Año</i>	(47) 80%	(11) 19,50%	(1) 0,50%
<i>Final</i>	(138) 73%	(18) 19,60%	(3) 8%

Tabla 4: Pérdida ósea crestal en cada periodo estudiado

b) En relación con la edad y el género

No hemos obtenido relaciones de la edad ni del género con la pérdida ósea crestal. Las diferencias no fueron significativas, ni tras el periodo de oseointegración ni en el último control (0,61 mm para el hombre vs 0,71 mm para la mujer).

c) En relación con la localización

La posición y el lado (derecho /izquierdo) no mostraron influencia significativa en relación con los niveles óseos crestaes.

d) En relación con la historia previa de periimplantitis y el consumo de tabaco

Hemos reconocido una pérdida ósea crestal final significativamente mayor en los pacientes con una historia previa de periodontitis ($p= 0,023$) y en los fumadores ($p= 0,035$). Estas diferencias no fueron significativas antes de la exteriorización de los implantes pero si al final del seguimiento (Gráfico 12).

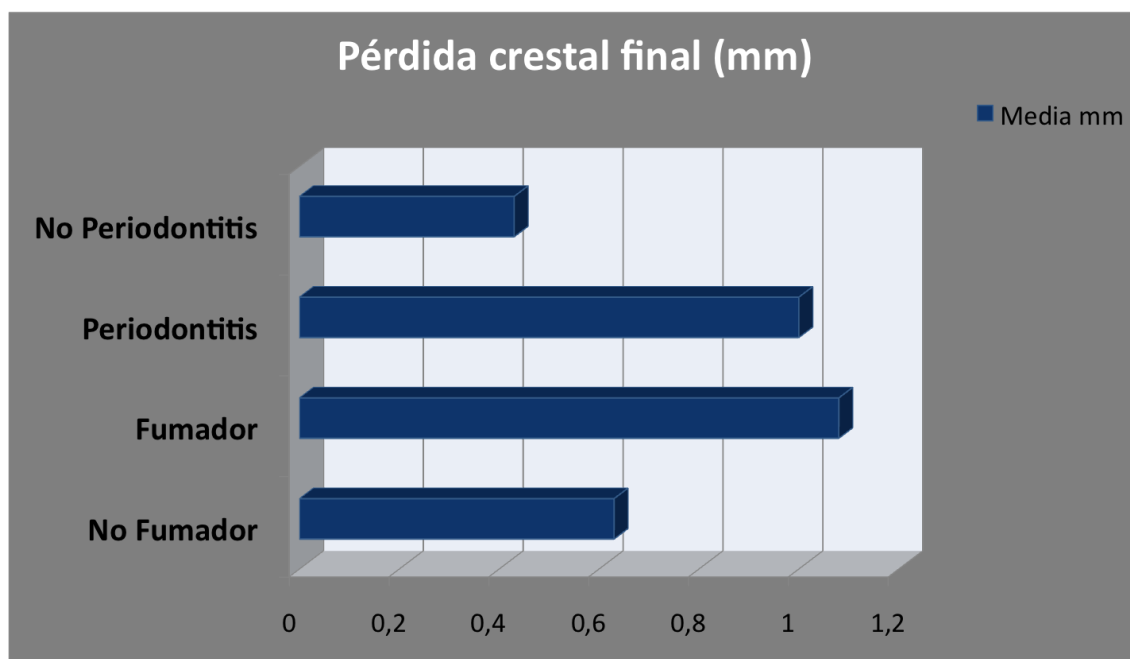

Gráfico 12: Pérdida ósea crestal en relación con la existencia de periodontitis y el consumo de tabaco

e) En relación a la altura ósea residual

En cuanto a la altura ósea residual, encontramos una correlación negativa significativa ($p= 0,034$) con la pérdida ósea crestal tras el periodo de oseointegración, de forma que una menor altura de hueso residual resulta en una mayor pérdida crestal previamente a la exteriorización. Esta relación desaparece al año de la carga ($p= 0,772$) y en el último control ($p= 0,316$).

Así mismo cuanto menor fue la altura ósea residual, mayor fue el tiempo que transcurrió entre la oseointegración y la carga del implante.

f) En relación a la técnica quirúrgica

En cuanto a los aspectos quirúrgicos, no hubo diferencias significativas en la pérdida ósea crestal final en relación con la técnica quirúrgica empleada (inmediata o diferida) ($p = 0,254$) (Tabla 5). No obstante, si la hubo antes de la exteriorización ($p = 0,002$), siendo esta mayor en aquellos casos intervenidos mediante la técnica diferida que en los realizados con la técnica inmediata.

Pérdida crestal		Media	p
<i>Técnica Inmediata</i>	<i>OseoIntegración Final</i>	0,28 mm	0,002
		0,64 mm	0,254
<i>Técnica Diferida</i>	<i>OseoIntegración Final</i>	0,52 mm	-----
		0,81 mm	

Tabla 5: Niveles de Pérdida crestal en relación con la Técnica quirúrgica

Dividiendo la muestra de implantes en 2 grupos, según hayan sido colocados en hueso residual inferior a 4 mm o en zonas con altura ósea residual igual o superior a 4mm, se aprecia que estos últimos, perdieron significativamente más hueso ($p = 0,017$) si fueron implantados con la técnica diferida.

En el grupo de menos de 4 mm de hueso residual, no hemos reconocido diferencias significativas en relación con la utilización de una técnica y otra ($p = 0,927$) (Tabla 6).

Hueso residual	Técnica	Pérdida ósea crestal		Pérdida ósea crestal	
		Oseointegración		Final	
		media	sd	media	sd
< 4 mm	Inmediata	0,39mm	0,47mm	0,76mm	0,75mm
	Diferida	0,42mm	0,56mm	0,54mm	0,18mm
≥ 4 mm	Inmediata	0,22mm	0,81mm	0,56mm	0,81mm
	Diferida	1,96mm	1,46mm	1,51mm	1,46mm

Tabla 6: Altura del hueso residual categorizada en relación con la Técnica quirúrgica

g) En relación a las características del implante

Se vió una pérdida de hueso crestal significativamente mayor en los implantes de Straumann que en los de Astra Tech tanto tras la fase de oseointegración como al final del seguimiento ($p=0,035$).

h) En relación al diámetro del implante

Tras la oseointegración, hemos observado diferencias significativas en los niveles crestaes, al comparar los implantes de 4 mm con los de 4,5 mm y los de 4 mm con los de 5 mm, siendo mayor la pérdida ósea en los implantes con un diámetro de 4 mm y menor en los de 4,5 mm y 5 mm ($p=0,001$). Estas diferencias no fueron significativas en los controles finales. No aparecieron diferencias entre los de 4,5 y 5 mm.

i) En relación al diseño del implante

Hemos reconocido que en la segunda fase, los implantes cilíndricos perdieron más hueso crestal que los cónicos ($p=0,001$), aunque estas diferencias no se mantuvieron significativas en el último control ($p=0,68$).

j) En relación a la longitud del implante

En el último seguimiento, hubo una significativa mayor pérdida ósea crestal en los implantes de 12 mm ($p=0,002$) y de 13 mm ($p=0,00$) que en los de 11 mm. No obstante no se vio esta correlación en la segunda fase ($p=0,62$).

k) En relación a la protrusion intrasinusal del implante

No hemos observado ninguna correlación entre la protrusión intrasínusal del implante y los niveles óseos crestaes en la segunda fase ni en el último control ($p = 0,2$).

l) En relación a los aspectos protésicos

Se observó una mayor pérdida crestal en la fase de exteriorización y al final del seguimiento, cuando existían 2 implantes ($p = 0,042$) o 3 implantes ($p = 0,016$) anteriores al seno que cuando hay uno o ninguno.

No hemos reconocido diferencias significativas entre la pérdida crestal y el tipo de edentulismo aunque si se aprecia una mayor pérdida crestal en los pacientes edéntulos del maxilar superior, siendo mayor en los edéntulos totales tanto en la segunda fase como al final del seguimiento.

No observamos ninguna relación significativa entre la pérdida crestal y el tipo de prótesis ni con el tipo de antagonista.

Tras realizar el análisis de regresión múltiple pudimos observar que la edad (Coef.: 0.042) la historia previa de periodontitis (Coef.=0.67), la altura del hueso residual (Coef.: -0.09), la longitud del implante (Coef.: 0.55), el número de implantes anteriores al seno (Coef.: -0.38) y el tiempo transcurrido entre la segunda fase y la carga influían de forma significativa sobre la pérdida ósea crestal.

4.4. Análisis de la evolución de los niveles óseos apicales

En cuanto al nivel óseo apical, *tras la fase de oseointegración*, el punto más alto del injerto se situó a una media de 1,12 mm (+/-1,93 mm) desde el ápice del implante, disminuyendo a 0,72 mm (+/-1,79 mm) y a 0,74 mm (+/-2,13 mm) respectivamente al año de carga y en el último control (Tabla 7). Estas diferencias de los niveles óseos apicales fueron estadísticamente significativas, solo entre la fase de oseointegración y el primer año de carga ($p= 0,00$), lo cual sugiere una estabilización del injerto con el tiempo.

NIVEL ÓSEO APICAL			
TIEMPO	Media	Máximo	Mínimo
<i>Oseointegración</i>	1,12	5,68	-3,85
<i>Año de Carga</i>	0,62	5,50	-3,71
<i>Final</i>	0,74	7,33	-4,80

Tabla 7: Niveles óseos apicales en cada periodo estudiado (mm)

Hubo una mayor pérdida de altura del injerto (0,60 mm +/-1,47 mm) en el periodo transcurrido entre la exteriorización y el año de carga que en el transcurrido entre el primer año de carga y el último seguimiento (0,24 m +/-0,78 mm), aunque la diferencia no fue estadísticamente significativa ($p=0,151$).

No hemos observado relación entre la reabsorción apical y el tiempo de seguimiento, a diferencia de los niveles crestaes que mostraron una mayor reabsorción en relación con un mayor tiempo de seguimiento.

La media de protrusión del implante dentro del seno en el momento de su colocación fue de 7,5 mm (+/-2,3 mm).

Al final del seguimiento el 54,3% de los implantes tenían su ápice cubierto de hueso, el 18,4% mostraban el ápice a nivel yuxtaóseo, mientras el 27,1% de los implantes mostraban su ápice protruyendo en la cavidad sinusal (Gráfico 13).

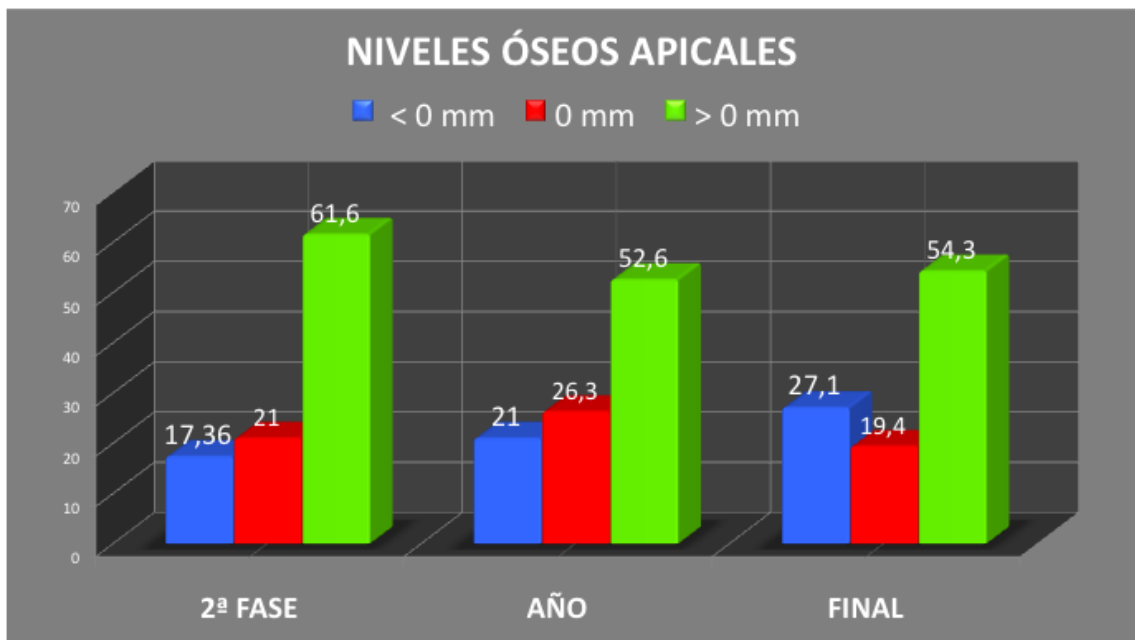


Gráfico 13: Niveles óseos apicales en relación con el periodo de estudio

4.5. Análisis de la relación de la pérdida y nivel óseo apical con las variables a estudio

En cuanto al género, los niveles óseos apicales fueron más favorables para los hombres que para las mujeres, siendo esta diferencia estadísticamente significativa ($p=0,031$) en las mediciones del primer año de carga.

No se encontraron diferencias significativas sobre los niveles óseos apicales en relación a la edad, a la posición del implante y a la altura del hueso residual.

Tampoco se encontraron diferencias significativas sobre los niveles óseos apicales en relación a la edad, a la posición del implante, a la altura del hueso residual, a la historia previa de periodontitis, al consumo de tabaco, a la altura ósea residual, a la técnica quirúrgica, a la longitud del implante y a la protrusión del implante en el seno.

Los niveles apicales del injerto al final del seguimiento eran significativamente superiores en los implantes colocados con Bio-Oss (0,93mm, +/- 2mm) que en los de Bio-Oss y hueso autólogo (0mm, +/-2,2mm).

Hallamos diferencias significativas entre los niveles óseos apicales al año de carga, a favor de los casos en los que la ventana de antrostomía se cubrió con una membrana.

En cuanto al proceso de reabsorción apical total (obtenido de restar al nivel apical final el nivel apical inicial y al año de carga) este fue mayor en las mujeres, siendo la diferencia significativa en al año de carga y al final del seguimiento ($p = 0,031$).

No se encontró relación entre el material de injerto utilizado y la pérdida apical al año ni en el último seguimiento.

Aunque no resultó significativa, la media de la pérdida ósea apical final fue mayor en los implantes de senos injertados con Bio-oss y hueso autólogo (0,74 mm) que en los que solo se utilizó Bio-oss (0,40 mm).

Variables	Opciones	P.A. F2-Año			P. A. Total		
		Media	sd	p	Media	sd	p
Genero	hombre	0,20	0,26	0,063	0,60	0,07	0,69
	mujer	0,95	1,96		0,67	1,23	
Periodontitis	si				0,31	1,18	
	no				0,36	1,03	0,77
Tabaco	si	0,03	0,46		0,24	0,92	
	no	0,76	1,7	0,20	0,24	0,92	0,34
Técnica	inmediata	0,57	1,5	0,95	0,51	1,33	0,34
	diferida	0,53	1,5		0,27	1,20	
Perforación	si	0,49	0,49		1,20	1,26	
	no	0,57	1,5	0,9	0,40	1,26	0,03
Material	Bio-oss	0,51	1,4	0,23	0,40	1,27	0,17
	Bio-oss+autólogo	1,81	2,40		0,74	1,49	
Membrana	si	0,30	0,36		0,23	1,20	
	no	0,71	1,83	0,22	0,55	1,35	0,15
PRP	si	1,49	2,41		0,61	1,6	
	no	0,14	0,34	0,002	0,32	0,95	0,16

Tabla 8: Pérdida apical y relación con distintas variables media, dt y p

Observamos una relación significativa entre la pérdida ósea apical final y la perforación de la membrana (Tabla 8).

El análisis de regresión múltiple ha mostrado que la edad (Coef.: -.11), el sexo masculino (Coef.: -1.28), el consumo de tabaco (Coef.: -2.63), la altura ósea residual (Coef.: .45), la técnica quirúrgica inmediata (Coef.: -1.38), la longitud del implante (Coef.: -2.38) y el tiempo de carga (Coef.: -.33) influyen de forma significativa ($p=0.05$) sobre los niveles óseos apicales.

4.6. Análisis de la supervivencia y éxito de los implantes

El porcentaje de supervivencia global acumulada observada en nuestro estudio ha sido del 98,46% tomando como unidad el implante y del 97,1% tomando como unidad el sujeto.

Durante el periodo de oseointegración fracasó un implante al sufrir un desplazamiento intrasinusal. Se trataba de un paciente fumador, edéntulo total y portador de prótesis completas durante el periodo de oseointegración. El implante fue colocado mediante la técnica inmediata en una zona con una altura ósea residual de 2 mm.

Tras el sometimiento de los implantes a función, fracasaron 2 implantes en 2 pacientes: uno a los 51,29 meses de la carga en una mujer portadora de una sobredentadura superior y el otro a los 32,89 meses de seguimiento en un varón portador de un puente fijo de todo el maxilar superior. Ambos pacientes presentaban antecedentes de periodontitis y eran fumadores de más de 20 cigarrillos al día. Estos pacientes sufrieron la pérdida de más implantes no relacionados con el seno maxilar y fallaron a las citas de mantenimiento. Cabe destacar que los 3 pacientes que sufrieron la pérdida de un implante eran pacientes fumadores de más de 10 cigarrillos/día y habían sido tratados previamente por periodontitis.

El porcentaje de éxito siguiendo los criterios de Albrektsson y cols. (183) y los de Misch y cols. (187) fue del 94,39% y del 91,33% respectivamente.

La Tabla 9 muestra un análisis detallado de los implantes con pérdidas óseas marginales superiores a 2mm .

Alrededor de un 8,1% de los implantes perdieron más de 2 mm de hueso crestal al final del seguimiento (16 implantes en 11 pacientes). De ellos solamente 2 implantes en 2 pacientes, mostraban más de 2 mm de pérdida previamente a la exteriorización. De los 16 implantes 11 fueron insertados simultáneamente a la elevación de seno, 6 fueron insertados en hueso residual inferior a 4 mm y solo 2 de ellos con la técnica diferida.

La media de seguimiento de estos implantes fue de 66,4 meses, con un mínimo de 32,9 meses y un máximo de 84,5 meses. Son implantes con largo periodo de función lo cual corrobora una vez más la relación entre la pérdida crestal y la duración del tiempo de seguimiento.

Más de la mitad de los implantes (10) se colocaron en pacientes con antecedentes de periodontitis y consumidores de tabaco.

N	P	EDAD	SEXO	PT	F	ALT	T	PRF	INJ	PRP	MB	DT	LT	P.F	I.A.S	ATG	T.C	F	AC/T	F2DS	F2MS	F2MD	F2A	FDS	FMS	FMD	FA
1	17	48	M	SI	NO	6,95	I	NO	B	0	NO	4,5	13	FP	2	PPR	32,89	1	1	1,92	2,11	2,01	0,38	4,69	6,02	5,35	-4,8
2	16	53	F	SI	NO	5,62	I	NO	B	1	NO	5	13	FP	1	F I	84,5	0	1					5,78	4,32	5,05	0
3	16	47	M	NO	NO	0,23	I	NO	B	1	NO	4,5	13	FP	1	D N	34,79	0	2					2,59	2,54	2,57	4,4
3	15	47	M	NO	NO	2,21	I	NO	B+A	1	NO	4,5	13	FP	1	D N	34,79	0	3					3,43	3,17	3,3	3,49
4	27	60	F	SI	SI	6,15	I	NO	B	0	NO	4,5	11	FT	2	D N	51,29	1	1	0	0	0	0	2,37	3,22	2,8	0
5	27	53	F		NO	4,68	I	NO	B+A	1	NO	4,5	13	FP	0	D N	66,79	0	1	0	0	0	0	3,34	2,18	2,76	1,79
5	26	53	F		NO	7,57	I	NO	B	1	NO	4,5	13	FP	0	D N	66,79	0	1	0	0	0	0	2,45	2,93	2,69	-1,4
5	24	53	F		NO	9,96	I	NO	B	1	NO	4,5	13	FP	0	D N	66,79	0	1	0	0	0	0	2,75	1,7	2,23	1,19
6	15	56	M	SI	NO	1,76	D	NO	B+A	1	NO	4	12	FP	3	F I	58,68	0	2	0	0	0	0	2,41	2,45	2,43	1,24
7	27	55	F	SI	NO	2,68	I	NO	B	1	NO	4	10	FP	2	D N	63,44	0	3	0,49	1,12	0,81	0	2,09	3,03	2,56	0,95
8	26	48	F	SI	SI	4,64	D	NO	B+A	1	SI	4	12	FP	2	PPR	79,64	0	1	1,32	2,28	1,8	-3,85	1,73	3,32	2,53	-3,69
8	24	48	F	SI	SI	4,22	D	NO	B+A	1	SI	4	12	FP	2	PPR	79,64	0	1	2,6	2,2	2,4	-2,17	3,78	3,5	3,64	-1,11
8	14	48	F	SI	SI	4,04	D	SI	B+A	1	SI	3,5	12	FP	2	PPR		0	1	1,72	1,61	1,67	0	2,13	2,5	2,32	-1,32
9	26	58	M	NO	NO	1,58	D	NO	B	0	NO	4	12	FP	3	D N	56,54	0	2	1,22	2,32	1,77	2,55	3	1,62	2,31	1,25
10	16	55	M	SI	SI	3,51	I	NO	B	0	NO	4,5	13	FP	3	D N	77,8	0	3	0,73	0	0,37	0	1,86	2,56	2,21	0
11	25	53	M	SI	SI	6,37	I	SI	B	1	NO	4,5	13	FT	2	PPR	79,08	0	1	0	0	0	0	1,23	3,04	2,14	0,91

Tabla 6: Descripción de implantes con mas de 2mm de pérdida ósea crestal; N: número,

P: posición, PT: historia previa de periodontitis F: fumador, ALT: altura residual, T: técnica,

PRF: perforación membrana, INJ: injerto (B: Bio-Oss, A: autólogo), PRP: plasma rico factores

crecimiento, MB: membrana, DT: diametro, LT: longitud, P.F: prótesis fija, I.A.S: implantes

anteriores al seno, ATG: antagonista, T.C: tiempo de carga, F: fracaso, Altura categórica y

técnica (1: >=4+ inmediata, 2: <4+ inmediata, 3: <4+ diferida), F2DS: pérdida crestal distal en

F2, F2MS: pérdida crestal mesial en F2, F2MD: pérdida crestañ media en F2, F2 A: nivel

apical en F2, FDS: pérdida crestal final mesial, FMS: : pérdida crestal final distal, FMD:

pérdida crestal final media, FA: nivel apical final.

5. DISCUSION

Los implantes localizados en senos maxilares injertados presentan la peculiaridad de poseer su porción cervical alojada en el hueso nativo original del propio paciente, mientras que la porción apical es albergada por tejido óseo injertado.

El objetivo principal de este trabajo ha sido analizar el remodelado y el comportamiento óseo, tanto cervical como apical alrededor de los implantes durante su función, así como intentar determinar los factores o variables que pueden influir en la estabilidad y el mantenimiento de los niveles óseos periimplantarios que van a condicionar los resultados clínicos a largo plazo.

5.1. En relación con el comportamiento de los niveles óseos crestaes.

5.1.1. *Evolución en el tiempo:*

El dato más importante a destacar en relación con los niveles óseos crestaes es que la reabsorción a este nivel aumenta al aumentar la vida en función del implante. Así, hemos apreciado que la media de la pérdida ósea crestral previamente a la exteriorización de los implantes era de 0,33 mm, que ascendía a 0,49 mm al año de la carga y se situaba en el último control en 0,67 mm siendo siempre ligeramente mayor en distal que en mesial.

El patrón de pérdida ósea crestral obtenido en nuestro estudio no coincide con la de otros trabajos (224) (168) (197) (222) que señalan una mayor pérdida ósea tras la conexión del transeptelial (0,7 mm) y durante el primer año de carga (0,7 a 1,3 mm). Creemos que estas diferencias pueden deberse a la distinta morfología del implante, ya que los estudios antes citados se realizaron con implantes con modelos de conexión externa.

Si comparamos nuestros resultados con los obtenidos con implantes de morfología similar vemos que los resultados son parecidos a los nuestros con cifras cercanas a las ya observadas en trabajos anteriores como el de Hallman y cols. 2005 (225) cuyos valores se sitúan en 0,4 mm; 0,8 mm y 1,1 mm en la fase de exteriorización, al año y a los 3 años respectivamente o en el de Galindo y cols. (224) cuyos valores se sitúan en 0,21 mm, 0,64 mm y 1,2 mm en la fase de exteriorización, a los 6 meses y a los 18 meses respectivamente o a los 0,74 mm, 0,95 mm y 1,04 mm reportados a los 12, 24 y 36 meses de carga de los implantes en senos maxilares injertados (223).

Los implantes cuyo seguimiento ha sido más prolongado en el tiempo son los

que han mostrado mayores valores de reabsorción crestal, existiendo una relación positiva estadísticamente significativa entre el tiempo de seguimiento y la pérdida ósea marginal. Este dato coincide con los resultados del trabajo de Martuscelli y cols. (226) donde los autores refieren una pérdida ósea marginal significativa a lo largo de los 5 años de seguimiento. A su vez refieren no haber encontrado diferencias entre implantes en seno maxilar injertado y en hueso nativo. Galindo y cols. (227) también refieren una mayor reabsorción crestal a mayor tiempo de carga.

Por otro lado, vemos que nuestras cifras de pérdida de hueso crestal no son superiores a las reportadas por otros autores alrededor de implantes en hueso nativo del maxilar superior posterior (168, 222, 226). Astrand y cols. (168), en un estudio comparativo entre implantes Astra Tech® y Nobel Biocare® localizados en hueso nativo del maxilar superior a los 5 años refieren cifras de 1,74 mm y 1,98 mm respectivamente.

Existen numerosos trabajos (17, 18) (226) (222) que señalan comportamientos similares del hueso crestal, en implantes en hueso nativo del maxilar posterior y en aquellos localizados en senos maxilares injertados.

Estos datos sugieren que el remodelado a nivel crestal no está influenciado por la técnica de elevación sinusal.

No obstante, hay autores (223) que reportan una mayor pérdida ósea crestal en implantes en senos maxilares injertados que en implantes en hueso nativo del maxilar posterior, achacando esta diferencia a la variación en la maduración y consolidación de la zona injertada.

5.3.2. Papel de las distintas variables sobre los niveles óseos crestales

a) Edad y género

Hemos observado que ni la edad ni el género influyeron sobre la pérdida ósea crestal tras la fase de oseointegración ni a lo largo de la vida del implante. Estos resultados coinciden con los expuestos por Kuperschmidt y cols. (228) y difieren de los obtenidos por otros autores (229) quienes señalan una correlación significativa positiva entre las pérdidas óseas y la edad en el momento de la cirugía.

En contraposición, Bryant y Zarb (230) no hallaron diferencias significativas entre el grupo de adultos de menor edad (de 29 a 49 años) y el de los de mayor edad (de 60 a 74 años).

En nuestro estudio no hemos observado una relación entre la altura ósea residual y la edad, aunque este hecho si ha sido apuntado en el trabajo de Galindo y cols. (12) .

En cuanto al género no hemos encontrado ninguna diferencia entre hombres y mujeres, a diferencia de otros trabajos que encuentran unas mayores perdidas óseas crestales en las mujeres que en los hombres a lo 5 y 10 años de seguimiento (48).

b) Posición

La posición del diente en la arcada y el lado intervenido (derecho o izquierdo), no tuvieron ninguna influencia sobre la estabilidad ósea periimplantaria en ninguno de los momentos analizados. Las posiciones 16 y 26 sumaron el 57,1% del total de implantes colocados, dato totalmente lógico por ser los primeros molares los dientes más afectados por caries y enfermedad periodontal y los que anatómicamente muestran una relación más estrecha con el seno maxilar.

Hay autores (48, 231, 232) que señalan, aunque no se refieren a implantes en senos maxilares injertados, que la posición del implante dentro de la prótesis puede influir en el comportamiento de los niveles óseos crestales. Estos autores (48, 231, 232) coinciden en señalar que sufren una mayor pérdida crestal los implantes localizados en posiciones medias y que están ferulizados a los adyacentes, que los localizados en la posición más distal o más mesial. Cabe destacar que estos estudios hacen referencia a pacientes edéntulos y que incluyen también la mandíbula. No hemos encontrado trabajos que hagan referencia a esta variable en implantes en la zona posterior del maxilar.

En nuestro caso, 13 de los 16 implantes que perdieron más de 2 mm de hueso a nivel crestal, ocupaban posiciones intermedias dentro de la prótesis o estaban ferulizados a implantes anteriores al seno.

c) Consumo de tabaco

A pesar de que solo el 10,57% de nuestra muestra eran consumidores de tabaco, tomando como límite el consumo de más de 10 cc/día, las pérdidas óseas crestales en el último control fueron significativamente más altas en estos pacientes. Estas diferencias no estaban presentes antes de la exteriorización de los implantes.

Estudios previos (233, 234) han mostrado que el consumo de tabaco influye en la actividad de ciertas hormonas y enzimas involucradas en el metabolismo óseo, además de disminuir la actividad de la fosfatasa alcalina (235). Estos efectos tienen

repercusión clínica, ya que numerosos autores (9, 220, 221, 223) han observado que existe una mayor pérdida ósea marginal y un mayor fracaso temprano de los implantes en los fumadores. Haas y cols. (236) publicaron en 1996 que el maxilar era más susceptible al efecto adverso del tabaco, por ser un hueso de menor densidad que el mandibular.

El trabajo de revisión publicado por Chambrone y cols. (237) sobre la influencia del tabaco sobre el porcentaje de supervivencia de implantes en senos maxilares injertados, señala que el fumar puede tener un efecto negativo sobre la supervivencia de los implantes, especialmente en senos maxilares injertados. Refiere que la mayoría de los estudios publicados no aporta datos cuantitativos sobre el consumo individual de tabaco, catalogando simplemente a los individuos como fumadores o no fumadores. Como dato curioso señala que el efecto adverso del tabaco sobre los senos maxilares injertados, no se confirma cuando solo se tienen en cuenta los estudios prospectivos.

Moraschini y Barboza (193), en un trabajo de revisión y metaanálisis publicado sobre el éxito de los implantes en fumadores y en no fumadores, señalan diferencias significativas a favor de los no fumadores tanto en relación a la supervivencia como a los valores de las pérdidas óseas crestaes.

d) Historia previa de periodontitis

En nuestro estudio 98 implantes (50%) fueron colocados en 53 (35,1%) pacientes que previamente habían sido tratados de periodontitis. Estos casos mostraron una pérdida ósea crestral significativamente mayor en el último control que los pacientes que no tenían historia previa de periodontitis.

Estos resultados concuerdan con los obtenidos por otros autores como Hardt y cols. (238) quienes refieren que la pérdida ósea crestral periimplantaria estaba relacionada con una historia previa de pérdida ósea por periodontitis. Similares resultados fueron publicados por Koroussis y cols. (8) en un estudio retrospectivo de 10 años, observando una asociación entre la condición periodontal y la periimplantaria. Del mismo modo, Safii y cols. (239) señalan en un metanálisis que las pérdidas óseas crestaes periimplantarias son más elevadas en aquellos pacientes con historia previa de periodontitis.

Los pacientes con periodontitis tendrían una predisposición genética a responder con una reacción inflamatoria exacerbada ante una agresión (240) y provocar un aumento de la reabsorción ósea mediada por citokinas que pudiera estar promovida por

hormonas o por componentes bacterianos. Esto podría explicar la mayor reabsorción crestral periimplantaria que según distintos estudios publicados (237,238) sufren estos pacientes.

No hubo diferencias previamente a la exteriorización en las pérdidas óseas crestrales en relación con este aspecto.

Los fallos de implantes tras la carga en nuestro estudio se centraron en dos de estos pacientes, coincidiendo con una reagudización de su enfermedad periodontal tras no acudir a las citas de mantenimiento concertadas. En ambos casos hubo presencia de supuración y sangrado al sondaje.

Otras publicaciones (241) coinciden también en señalar que las pérdidas óseas crestrales, se centran también en pacientes no cumplidores del programa de mantenimiento que se le ha indicado para el control de la enfermedad periodontal.

En cuanto a los niveles óseos apicales, las diferencias no fueron estadísticamente significativas, entre los pacientes con historia previa de periodontitis y los que no la tenían.

Este dato no concuerda con el de Verdugo y cols. (219), quienes demostraron existencia de contaminación con periodontopatógenos de los injertos sinusales en los pacientes con antecedentes de periodontitis y su influencia sobre la regeneración ósea conseguida. A este respecto debemos añadir que nuestro punto de referencia para las mediciones apicales fue el nivel óseo conseguido tras terminar la fase de oseointegración, de ahí que no podamos valorar la regeneración apical conseguida durante la fase de oseointegración.

e) Altura ósea residual

La evidencia entre la asociación de la altura ósea residual y los resultados clínicos tras la realización de la técnica inmediata, ha sido y es en la actualidad un tema controvertido (81).

En nuestro trabajo hemos encontrado una correlación negativa estadísticamente significativa en el momento de la exteriorización ($p= 0,034$), entre la altura del hueso residual y el remodelado óseo crestral, de tal manera que la pérdida de hueso en el cuello del implante durante la fase de oseointegración fue mayor cuanto menor fue la altura del hueso residual inicial preoperatorio.

Esta correlación no se mantuvo al año de carga ni en el último seguimiento lo cual muestra que la estabilidad ósea crestral, una vez finalizado el periodo de

oseointegración, en maxilares con altura de hueso residual reducida, es similar a la que sufren aquellos casos con huesos residuales más altos.

La mayor parte de los estudios publicados (242) aportan datos sobre porcentajes de supervivencia de implantes concluyendo que aunque no hay diferencias significativas, los resultados son más favorables cuanto mayor es la altura ósea residual.

Una revisión publicada en 2009 por Rios y cols. (88), intentando analizar la correlación entre la altura de hueso residual y la supervivencia de los implantes, concluye que de acuerdo a los trabajos analizados, la técnica de elevación sinusal es más predecible cuanto mayor es la altura ósea residual, marcando supervivencias del 96% (80-100%) en alturas inferiores a 5 mm y del 99% (97-100%) en alturas superiores a 4 mm. Estos autores insiten en la necesidad de realizar estudios prospectivos con muestras adecuadas.

Por otro lado existen estudios (19, 87, 243) que si hacen referencia a las pérdidas óseas marginales y que apuntan resultados dispares, atribuyendo también una mayor pérdida ósea crestal a los casos de menor hueso residual pero sin ser estas diferencias significativas.

El trabajo de Fenner y cols. (87) no encuentra una relación significativa entre el hueso residual y el éxito de implantes, aunque señala una ganancia ósea menor a menor altura de hueso residual.

Otros autores (19) no observan diferencias entre las pérdidas óseas marginales y la altura ósea residual preoperatoria coincidiendo con otros trabajos (243) que indican porcentajes de éxito similares entre alturas óseas preoperatorias superiores o inferiores a 4 mm.

Hay estudios (6, 28, 69, 84, 85) que son contrarios a nuestros resultados, ya que obtienen diferencias en la pérdida ósea crestal tras la carga siendo esta mayor en los casos de hueso residual inferior a 4 mm.

En nuestro estudio, solamente 6 de los 16 implantes que mostraron pérdidas crestales superiores a 2 mm al final del seguimiento, contaban con alturas iniciales de hueso residual inferiores a 4 mm. Además, los dos implantes que fracasaron tras la carga fueron colocados en alturas de hueso residual superiores a 4 mm, concretamente tenían más de 6 mm.

El implante que sufrió una migración al interior de la cavidad sinusal durante la fase de oseointegración fue colocado en un hueso residual inferior a 2 mm, en un paciente edéntulo total portador de una prótesis completa removible durante la fase de oseointegración. Hay autores (244) que señalan que la migración de un implante al seno pudiera estar provocada por los cambios de presión intrasinusal que pudieran ejercer un efecto de succión hacia el interior de la cavidad sinusal, a la destrucción ósea secundaria a una infección o a una distribución inapropiada de las cargas.

Los trabajos publicados (245), señalan que las pérdidas crestales durante el periodo de oseointegración, pueden ser debidas, además de a la exposición temprana del tornillo de cierre a la utilización de prótesis provisionales o al trauma quirúrgico (245). En cuanto a la utilización de prótesis provisionales, nuestros protocolos clínicos limitaron su uso solamente a maxilares edéntulos o a tramos edéntulos muy largos. Aunque en nuestro trabajo no recogimos el dato "utilización de prótesis provisional removible durante la oseointegración", el 31% de los implantes (2 o 3 implantes anteriores al seno) fueron colocados en tramos edéntulos muy largos y por tanto susceptibles de estar expuestos al uso de prótesis provisionales removibles. De hecho, observamos significativamente una mayor pérdida crestral tras el periodo de oseointegración en estos casos con tramos edéntulos más largos. En cuanto al trauma quirúrgico, es posible que la misma maniobra quirúrgica suponga más agresión cuando menor sea la cantidad y calidad ósea del hueso residual preoperatorio (87).

f) Técnica quirúrgica: inmediata vs diferida

El hecho de que la técnica quirúrgica pueda influir sobre el remodelado crestral periimplantario o en los porcentajes de éxito de los implantes, es un tema objeto de estudio en numerosos estudios en los que se han obtenido resultados dispares, ya que algunos confieren mejores resultados a la técnica diferida (21, 22, 246, 247) y otros a la inmediata (19) (18, 55, 81).

Nuestros resultados no han demostrado que existan diferencias significativas de pérdida ósea crestral entre ambas técnicas, ni al finalizar el periodo de oseointegración ni al final.

El trabajo de revisión publicado por Pjetursson y cols.(36) en 2008, en relación a la técnica quirúrgica, compara 22 estudios que engloban 5.672 implantes colocados de forma simultánea, con 25 estudios que incluyen 3.560 implantes colocados de forma diferida. Estos autores (36) señalan que aunque las diferencias no fueron estadísticamente significativas, los implantes colocados de forma inmediata mostraban un porcentaje anual de fracaso (4,07%) ligeramente superior a los implantados con la técnica diferida (3,19%).

Por el contrario hay estudios como el de Sbordone y cols. (18) que señalan que aparece una mayor reabsorción crestal para los implantes colocados de forma diferida que para los de la técnica simultánea, tanto al año como a los dos años de carga, con unas tasas de éxito del 99,3% para implantes colocados con la técnica inmediata en huesos residuales entre 1 y 10 mm y del 96,5% para los colocados con la la técnica diferida.

Tambien Herzberg y cols.(19) han reconocido una perdida ósea marginal 3 veces mayor para los implantes diferidos que para los inmediatos, señalando una tasa de supervivencia y de éxito del 95,5% y del 83,7% para la técnica inmediata y diferida, respectivamente.

Nuestros resultados nos indican que los implantes colocados en hueso maxilar residual superior a 4 mm con la técnica diferida, sufrieron una significativa mayor pérdida ósea crestal que aquellos que se intervinieron en una sola fase. Pensamos, al igual que los autores anteriores (20) (19) que la diferencia puede deberse a la menor demanda quirúrgica que requiere la técnica simultánea.

La altura del hueso residual, ha sido el factor determinado por los clínicos para decidir la realización de una u otra técnica quirúrgica, desde los inicios del procedimiento del injerto óseo sinusal (6). Esta premisa radica en el convencimiento de que no es posible conseguir la estabilidad primaria de un implante sin un mínimo de altura ósea residual, la cual ha sido fijada empíricamente en 4 o 5 mm por distintos autores (28, 46, 54).

En 2006, Chiapasco y cols. (21), sugirieron que la estabilidad primaria de un implante no puede conseguir al posicionar un implante en un hueso de escaso volumen y baja calidad, como puede ser el hueso infrasinusal inferior a 4-5 mm. Esta revisión señala una tasa de supervivencia significativamente inferior para los implantes colocados mediante la técnica inmediata en relación a la diferida (56% vs 100%).

Posteriormente, los estudios de Fenner y cols. (87) apoyan la viabilidad de la realización de la técnica simultánea en alturas óseas residuales iguales o inferiores a 4 mm, ya que aunque la reabsorción crestal fue ligeramente superior a la de los casos iguales o superiores a 6 mm, la supervivencia de los implantes no se vio afectada.

Fijandonos en los resultados de nuestro estudio, podemos observar que en los 60 implantes colocados mediante la técnica inmediata en alturas óseas residuales inferiores a 4 mm, solo se produjo un fracaso en el periodo de oseointegración.

En cuanto al análisis del remodelado óseo crestal, vimos que este fue similar al producido en implantes colocados también con técnica inmediata en alturas óseas crestales iguales o superiores a 4 mm.

En un reciente trabajo prospectivo (248) que trata de comparar los resultados entre una técnica y otra en casos con hueso residual de 1 a 3 mm de altura, no se reconocen diferencias significativas en cuanto a los remodelados óseos crestales ni en cuanto a la supervivencia de los implantes. Estos autores describen 3 fracasos de implante con la técnica inmediata y uno con la diferida. Los fracasos con la técnica inmediata tuvieron lugar en huesos residuales de 1 mm y fueron atribuidos a la escasa estabilidad primaria del implante. No reconocen diferencias estadísticamente significativas entre ambas técnicas aunque en los casos de hueso residual muy reducido, la técnica inmediata supone un riesgo aumentado.

Por lo tanto, en relación a la técnica quirúrgica, nuestros resultados y los publicados con anterioridad, sugieren la realización de la técnica inmediata siempre que sea posible alcanzar la estabilidad primaria del implante. Además, supone un acortamiento en la duración del tratamiento y una menor morbilidad para el paciente junto a una disminución de los costes.

g) Tipo de implante: diseño, diámetro y longitud

Las medias de las tasas de supervivencia otorgadas a los implantes con superficie rugosa (97,1%) en senos maxilares injertados, son más elevadas que los de los implantes de superficie mecanizada (88,7%), según la mayor parte de publicaciones y revisiones sistemáticas (11, 13, 22, 35, 36, 249).

No obstante, existen muy pocos estudios que aporten datos comparativos de supervivencia y éxito, entre los diferentes diseños de implantes, tanto geométricos como de tipo de conexión con el pilar.

En cuanto al diseño geométrico, en lo que respecta a la supervivencia de los implantes y comparando los diferentes tipos, nuestros resultados revelan un porcentaje de supervivencia del 100% para implantes transmucosos con superficie SLA y del 98% para implantes yuxtaóseos con superficie TiOblast y microrrosca en la porción cervical, aunque debemos tener en cuenta la diferencia entre el número de implantes colocados de cada tipo (Astra Tech® 154 y Straumann® 41) antes de interpretar adecuadamente estos resultados.

En cambio, en lo referente a la reabsorción ósea crestral, vimos que esta fue significativamente más alta en implantes transmucosos con superficie SLA que en los yuxtaóseos con superficie TiOblast y microrrosca en la porción cervical.

La pérdida media previamente a la exteriorización, para los implantes transmucosos con superficie SLA fue de 0,67mm frente a un 0,22 mm para los yuxtaóseos con superficie TiOblast y microrrosca. Al final del seguimiento los valores fueron de 0,94 mm y 0,60 mm respectivamente, siendo estas diferencias estadísticamente significativas en ambos momentos.

Si fijamos nuestra atención en los 16 implantes que perdieron 2 o mas mm de hueso crestral, vemos que 10 eran yuxtaóseos con superficie TiOblast y microrrosca en la porción cervical (5,16% de los implantes colocados de este tipo) y 6 transmucosos con superficie SLA (14,63% de los implantes colocados de este tipo).

Estos resultados coinciden con los reportados por Ellegaard y cols. (250) en un estudio de seguimiento a los 5 y 10 años sobre implantes Astra Tech® y Straumann®, colocados en senos maxilares injertados en pacientes periodontales. Los autores apuntaron un 12% y un 18% de implantes Astra Tech® con pérdidas iguales o superiores a 1,5 mm frente a un 12,8% y 25,3% de implantes Straumann® con pérdidas iguales o superiores a 1,5 mm, a los 5 y 10 años respectivamente. Las tasas de supervivencia fueron del 98,1%, 91% y 85,4% a los 1, 5 y 10 años para los implantes Astra Tech® y 98,5%, 88,7% y 79,9% a los 1, 5 y 10 años para los implantes Straumann®.

Stavropoulos y cols. (251), en un estudio comparativo entre implantes con superficie rugosa parcial (Biomet 3i®, Osseotite FR) y total (Biomet 3i®, Osseotite standard) en senos maxilares injertados, no encontraron diferencias estadísticamente significativas en los valores óseos crestales al finalizar el periodo de oseointegración ni después de 1 año de carga.

Alopy-Prósper y cols. (252) también señalan, en una revisión de la literatura que los implantes con cuello rugoso y diseño con microrrosca, muestran significativamente menor pérdida de hueso marginal que los implantes sin microrrosca en el cuello.

El tipo de conexión entre el implante y el pilar, es destacado por Galindo y cols. (223) como la variable más relacionada con la pérdida ósea crestral, señalando que el tipo de conexión externa presentaba mayores pérdidas óseas crestales que la interna y que las diferencias en los niveles óseos se mantenían hasta el final del seguimiento (36 meses). Según la mayor parte de autores (198), la mayor cantidad de pérdida ósea crestral ocurre en el periodo que transcurre entre la exteriorización y la carga del implante, debido a la instauración de la anchura biológica periimplantaria (253). Algunos estudios (223) muestran también que la instauración de la anchura biológica no ocurre de la misma manera ni en el mismo grado, en implantes con conexiones diferentes.

Mientras el concepto de modificación de plataforma si parece contribuir a optimizar los niveles óseos marginales, algunos autores, como Canulo y cols. (254), señalan que no existe evidencia sobre el resto de modificaciones del diseño del cuello del implante.

Por otro lado algunos trabajos (169), al igual que el nuestro han mostrado mejor mantenimiento de los niveles óseos crestales, en los implantes cuyo diseño incorpora una microrrosca en el tercio cervical y el concepto de modificación de plataforma junto a la conexión interna que los que no la incorporan.

Respecto a los implantes cilíndricos versus cónicos, hallamos una reabsorción crestral significativamente mayor en los implantes cilíndricos, previamente a la exteriorización, que en los implantes cónicos. Solamente el 25% de los implantes colocados fueron cilíndricos. Esta diferencia aunque dejó de ser significativa se

mantuvo hasta el final. Cabe destacar que 42 de los 47 implantes cilíndricos eran del modelo transmucoso con superficie SLA y quizá este dato enmascare la influencia del diseño geométrico en si, ya que si nos centramos solamente en el implante yuxtaóseo con superficie TiOblast y microrrosca en la porción cervical, no hallamos diferencias en el remodelado crestral entre implantes cilíndricos y cónicos, ni al finalizar el proceso de oseointegración ni en el último seguimiento.

En cuanto la influencia del diámetro de los implantes, tras el proceso de oseointegración, los implantes de 4 mm de diámetro perdieron significativamente más hueso que los de 4,5 y 5 mm. Aunque la diferencia no se mantuvo al final del seguimiento.

Este dato coincide con los obtenidos por Sbordone y cols. (17), Pieri y cols. (255) y Garcia-Bellosta y cols. (255, 256) 2010, quienes sugieren que el diámetro de los implantes puede constituir un factor de riesgo a largo plazo para la reabsorción crestral periimplantaria y que aquellos superiores a 3,5 mm pueden preservar mejor los niveles óseos crestrales. Sbordone y cols. (17) concluyen que las reabsorciones crestrales son menores a medida que aumenta el diámetro del implante.

Por el contrario autores como Renouard y Nisand (257) o Batelli (258), refieren que el diámetro del implante no influye en la supervivencia del mismo.

En lo que si coinciden la mayoría de los autores (253, 254, 255, 256) es en señalar que para afirmar que el diámetro del implante es un factor predictivo de la pérdida ósea marginal, habría que saber la dimensión de la cresta ósea en el momento de su colocación, que es el dato que al final marca la elección de la dimensión del implante por parte del clínico.

En cuanto a la longitud, al final del seguimiento, los implantes de 11 mm sufrieron significativamente menos reabsorción crestral que los de 12 y 13mm.

h) Duración del periodo de oseointegración

No hubo diferencias en el remodelado óseo crestral en relación a la duración del periodo de oseointegración. El tiempo medio de oseointegración en nuestro trabajo fue de 4 meses con un mínimo.

Algunos autores (81, 112, 113, 132, 172) asocian periodos de cicatrización superiores a 6 meses, en los casos en los que el hueso residual es inferior a 5 mm, con

porcentajes de éxito mas elevados al compararlos con periodos de cicatrización más cortos.

No obstante, otros trabajos (25, 259) obtienen porcentajes de éxito similares con periodos de cicatrización de 4 meses incluso en casos de hueso residual inferior a 4 mm (26).

Los trabajos de Ingiam y cols. (260) señalan que cuando la dureza del tejido injertado es menor que la del hueso residual las tensiones se concentran a nivel del cuello del implante lo cual puede provocar una mayor pérdida ósea crestal

Sabemos por algunos trabajos publicados (120) que el módulo de elasticidad del hueso bovino inorgánico es similar al del hueso humano a los 4 meses de ser implantado y que por tanto la dureza que adquiere el tejido injertado transcurrido ese tiempo es similar al hueso nativo. Esto podría explicar los buenos resultados tras periodos de cicatrización de 4 meses utilizando Bio-Oss como material de injerto.

i) Tipo de prótesis, número de implantes anteriores al seno y tipo de antagonista

No se apreció relación significativa entre los niveles óseos crestales y el tipo de prótesis ni el tipo de antagonista.

Aunque la diferencia no fue significactiva, si hubo mayor reabsorción crestal para los implantes que formaban parte de una prótesis de arcada completa, que para los que formaban parte de una protesis fija parcial. Solamente 2 pacientes fueron tratados con una sobredentadura, reuniendo entre ambos 5 implantes colocados en senos injertados y 11 pacientes fueron tratados con protesis fija de toda la arcada maxilar, reuniendo en total 19 implantes en senos injertados. Cabe destacar que los 2 implantes que fracasaron tras la carga, lo hicieron en pacientes edéntulos de maxilar superior, uno portador de sobredentadura y el otro portador de prótesis fija.

Creimos interesante recoger el dato del numero de implantes anteriores al seno para poder valorar si la ferulización de un implante localizado en un injerto óseo sinusal a otro en hueso nativo podría influir en el remodelado crestal a lo largo del tiempo. Los resultados mostraron una diferencia significativa pero desde el momento previo a la exteriorización, con una mayor reabsorción en los casos con 2 y 3 implantes anteriores al seno. Esto nos induce a pensar que quizás esta reabsorción pueda estar relacionada con la utilización de protesis parciales removibles durante el periodo de oseointegración, mas que con factores biomecánicos.

5.2. En relación con los niveles óseos apicales

5.2.1. Evolución en el tiempo

La diferencia de medias entre los niveles óseos apicales del momento previo a la exteriorización y el último control han resultado estadísticamente significativas. Fueron también significativas entre la primera medición y el primer año de carga y perdieron significancia entre el primer año y el último control. Lo cual sugiere que tras un periodo inicial de remodelado apical tras la carga, los niveles óseos se estabilizan en el tiempo.

Después de finalizar el periodo de oseointegración y previamente a la exteriorización de los implantes, un 17% de nuestros implantes mostraban su ápice por encima del nuevo suelo sinusal neoformado, cifra que ascendió a un 25,9% al final del seguimiento.

Estos resultados coinciden con los obtenidos por Zijdeveld y cols.(129) quienes señalaron una reducción en la altura del injerto a los 5 años, y con los señalados por Tetsch y cols. (261) quienes observaron una reducción de la altura del injerto tras los 6 primeros meses tras la cirugía, recuperándola posteriormente con la función.

Según algunos autores (17, 18, 207) esta reabsorción del injerto es debido a un proceso de reneumatización que sufre el seno maxilar sobre todo los dos primeros años tras la realización del injerto. Numerosos autores (55, 95, 125, 207) afirman que el aporte adicional de materiales no reabsorbible o de reabsorción lenta, como el xenoinjerto o aloinjerto al hueso autólogo particulado, contribuye a reducir la cantidad de remodelado óseo apical y a la reneumatización sinusal

5.2.2. Papel de las distintas variables en los niveles óseos apicales

a) Edad y género

En nuestros resultados, la edad no influyó en los niveles óseos apicales tal y como apuntan otros estudios (12). En relación con el género, los niveles apicales fueron más favorables para el hombre que para la mujer, siendo la diferencia estadísticamente significativa en las mediciones del primer año de carga. Dicha diferencia, aunque se mantuvo en el tiempo, dejó de ser significativa en el último control siendo el remodelado óseo total final similar para ambos sexos.

Este resultado concuerda con lo publicado por Zhang y cols. (229), en un estudio *in vitro* realizado en 2004, donde observaron que la función osteoblástica estaba

reducida en las mujeres mayores de 45 años, al contrario de los hombres, quienes mostraron la misma actividad que en sujetos jóvenes menores de 30 años.

Galindo y cols. (12) también sugieren, tras realizar estudios histológicos, que existe una menor actividad celular y respuesta tisular en senos maxilares injertados en mujeres que en hombres, aunque un estudio publicado por Knabe y cols.(262) contradice este hecho.

b) Posición

En cuanto a la posición no hubo diferencias estadísticamente significativas en las posiciones de los implantes en el maxilar y en la evolución de los niveles óseos apicales. No hemos encontrado trabajos publicados que describan la reabsorción apical del injerto con la posición del implante en la arcada.

c) Historia previa de periodontitis y de consumo de tabaco

Una historia previa de periodontitis y de consumo de tabaco no influyeron sobre los niveles óseos apicales, no hallándose correlación ni con los niveles óseos apicales ni con su evolución en el tiempo. No obstante, hallamos más implantes con altura de injerto negativa en pacientes con historia previa de periodontitis.

Esto podría ser explicado por los resultados del estudio de Verdugo y cols. (219), quienes confirmaron la contaminación microbiana por periodontopatógenos del injerto autólogo particulado, y su relación con una mayor reabsorción del injerto. Galindo y cols. (12) señalan también una menor regeneración apical en pacientes con antecedentes de periodontitis en los que se utilizó como material de injerto hueso bovino anorgánico particulado .

No hemos obtenido diferencias entre los niveles óseos apicales entre los pacientes fumadores y los no fumadores.

Galindo y cols. (206) tampoco hallaron diferencias significativas en cuanto a la reabsorción ósea del injerto a nivel radiográfico, pero sí describieron una actividad reabsortiva más elevada en las biopsias de injertos óseos sinusales de pacientes fumadores que en las de no fumadores.

d) Protrusión intrasinusal del implante en el momento de su colocación

No hemos observado correlación entre la cantidad de protrusión intrasinusal intraoperatoria del implante en el seno y el remodelado apical total del injerto ni con el nivel óseo apical en el último seguimiento.

No hemos observado ninguna correlación entre la protrusión intrasinusal del implante y los niveles óseos crestaes en la segunda fase ni en el último control ($p = 0,2$).

e) Perforación de la membrana

No hay duda sobre que la perforación de la membrana sinusal es la complicación intraoperatoria más común durante el procedimiento de elevación del seno maxilar (171). Las tasas de incidencia de esta complicación reportadas varían entre un 4,8% a un 58%, aunque la mayoría de autores lo cifran en un 20 a un 25% (132, 171, 175, 176).

El porcentaje de perforaciones en nuestro trabajo fue del 8,2%, cifra más baja que el 20,4% reportado por Becker (263) o el 44% (36 de 81) de Schwarz-Arad y cols. (171). Algunos autores como Vlassis y cols. (178) atribuyen las perforaciones a la osteotomía más que a la manipulación de la membrana. En nuestro estudio la osteotomía de acceso al seno maxilar se realizó con una fresa diamantada evitando en todo momento crear aristas cortantes, lo cual puede explicar el bajo porcentaje de perforaciones que hemos obtenido.

En cuanto al tratamiento, en nuestro trabajo las perforaciones superiores a 5 mm, se suturaron con Vicryl® 6/0 de acuerdo a lo propuesto por algunos autores (172), añadiendo una membrana de colágeno si no se conseguía la obliteración total de la perforación (204).

Las perforaciones menores de 5mm se cubrieron con una membrana de colágeno si la autoobliteración no conseguía aislar el injerto de la cavidad sinusal siguiendo así el procedimiento dictados por numerosos autores (39, 54, 132, 174-176).

En cuanto a la influencia de las perforaciones en los resultados, hemos observado que la reabsorción final del injerto en los senos que sufrieron perforación de la membrana de Schneider fue estadísticamente más alto que en los que no presentaron

perforación ($p = 0,03$). Sin embargo, estas diferencias no tuvieron un significado clínico en relación a la supervivencia ni al éxito de los implantes, ya que no reconocimos correlación con las pérdidas óseas crestales y además, los 2 implantes que fracasaron tras la carga, mantenían su ápice dentro del injerto.

Hay trabajos (38, 68, 132, 171, 173) que sugieren que la perforación de la membrana esta íntimamente relacionada con las complicaciones postoperatorias, como son la aparición de sinusitis aguda o crónica, el sangrado postoperatorio, la pérdida del material de injerto o la alteración de la función sinusal normal pero sin llegar a afirmar la existencia de relación entre la perforación de la membrana y la supervivencia de los implantes. En este sentido, varios estudios (171, 204, 263), han descrito el porcentaje de supervivencia de los implantes en relación a la presentación o no de perforación de la membrana, coincidiendo en señalar la ausencia de influencia de este hecho en el resultado final, siendo las tasas de supervivencia del 94 al 99% en los casos con perforación. Por ello refieren que la perforación de la membrana no compromete el proceso de oseointegración ni el éxito de los implantes.

Sin embargo, otros autores (15, 172, 176), asumen que existe una correlación entre el fracaso de los implantes y la perforación de la membrana, apreciándose un descenso importante de la tasa de supervivencia (176) y reabsorciones severas del injerto (83).

También se ha señalado que la supervivencia desciende (90,81%) según aumenta el tamaño de la perforación (179).

Aunque en nuestro estudio, la supervivencia no aparece afectada por la perforación de la membrana, hemos podido observar que en los implantes cuyo ápice estaba cubierto por el injerto la incidencia de perforaciones fue del 5,6%, mientras en los implantes cuyo ápice protruí más allá del injerto, la incidencia de perforaciones fue más del doble (12%). Por ello, consideramos al igual que otros autores (83, 171, 173), que la perforación intraoperatoria de la membrana sinusal, puede afectar a la cicatrización y a la consolidación del injerto, disminuyendo la cantidad de volumen óseo regenerado.

f) Colocación de una membrana sobre la antrostomía

En aquellos casos en los que la ventana de la antrostomía se cubrió con una membrana de colágeno, observamos una menor reabsorción apical que en los que no se cubrieron. La diferencia de remodelado óseo entre ambos grupos no resultó significativa al final del seguimiento, pero sí en las valoraciones del primer año de carga. Aunque este hecho no afectó a la supervivencia de nuestros implantes, algunos autores como Pjetursson y cols. (36), señalan que la supervivencia de los implantes a los 3 años en los casos cubiertos por membrana era más elevada (97,9%) que la de los casos que no se cubrieron con membrana (88,6%), siendo la diferencia estadísticamente significativa.

Varios autores (172, 247, 264) indicaron que la membrana colocada sobre la ventana de antrostomía impide la invasión del injerto por los tejidos blandos y hace que la proporción de hueso vital/injerto sea mayor que en los casos sin membrana, aunque todavía no se ha demostrado la transcendencia clínica de este hecho en cuanto a los resultados.

Además, pensamos que la colocación de una membrana sobre la ventana de acceso al seno aísla o impide el paso de partículas del injerto a los tejidos blandos lo cual nos parece importante, ya que un paciente de nuestra serie refería molestias y sensación de tumoración en la zona intervenida durante el proceso de osointegración.

g) Altura ósea residual

No hemos observado correlación significativa entre la altura del hueso residual y la pérdida apical total ni con los niveles óseos apicales. Estos resultados coinciden con los descritos por otros autores (74, 94, 129) que tratan de analizar la influencia de la cantidad y calidad del hueso residual sobre la regeneración sinusal. Aunque se ha demostrado (74) que la regeneración ósea en el seno maxilar sigue una dirección centripeta siendo las zonas más alejadas desde la superficie del hueso remanente, las que más tiempo tardan en regenerar y ser integradas en el tejido óseo vivo, la altura del hueso residual no resulta ser un factor influyente en la regeneración ósea intrasinusal (74, 94, 129).

Otros estudios histomorfométricos (265), tampoco encontraron una correlación significativa entre la altura del hueso residual y el porcentaje de hueso vital ni con el porcentaje de partículas remanentes de aloinjerto.

Fenner y cols. 2007 (86), aunque demostraron, en experimentación animal, que existía una asociación entre la altura del hueso residual y la estabilidad del implante, desecharon la asumida cifra de 5 mm como premisa para la realización de la técnica inmediata. Así mismo, al año siguiente estos mismos autores (87) tras un estudio histomorfométrico en animales, afirmaron que aunque existía un mayor porcentaje de contacto hueso - implante en alturas residuales superiores a 6 mm, esto no afectaba al éxito de los implantes durante el periodo observado (6 meses tras la carga), afirmando de este modo la viabilidad de la técnica inmediata en alturas residuales iguales o inferiores a 4 mm.

Sin embargo, Avila-Ortiz y cols. (16), al analizar la influencia de la altura ósea residual en los resultados histomorfométricos del injerto óseo sinusal realizado mediante la técnica diferida, no encontraron una correlación significativa entre la altura del hueso residual y el porcentaje de hueso vital ni con el de las partículas residuales del aloinjerto. Esto les permite sugerir que la altura ósea residual no parece influir en la maduración y consolidación del injerto óseo sinusal, pero sin descartar la posibilidad de que este factor anatómico pueda influir en el éxito a largo plazo de los implantes y de las prótesis implantosoportadas.

h) Técnica quirúrgica: inmediata vs diferida

En nuestro estudio tanto el nivel óseo apical como el remodelado del injerto no se correlacionaron con la técnica empleada. Pjetursson y cols. (36) señalan que 18 de los 48 estudios analizados exponen pérdidas extensas de injerto que imposibilitan la colocación de los implantes en una segunda fase, apuntando porcentajes de fracaso del injerto desde un 0% a un 17,9%. Estos autores señalan que el 1,9%, de los senos injertados sufrieron un fracaso del injerto. Vemos que todos estos datos se refieren a la técnica en dos fases o técnica diferida y que no hemos encontrado estudios que expongan los porcentajes de fracaso del injerto con la técnica inmediata, ya que describen resultados sobre el fracaso del implante pero sin especificar el motivo.

i) Tipo de implante: diseño, diámetro y longitud

No hemos observado ninguna correlación significativa entre la longitud del implante y la pérdida ósea apical ni con el nivel óseo apical final. Tampoco hubo correlación entre la cantidad de protrusión intrasinusal intraoperatoria del implante y el

remodelado óseo apical total del injerto ni con el nivel óseo apical en el último seguimiento.

En cuanto al diseño de la superficie del implante, algunos estudios de experimentación animal como los de Palma y cols. (266), señalan que existe una mayor cantidad de formación ósea alrededor de los implantes con superficie rugosa que en torno a los de superficie mecanizada

j) Material de injerto y PRP

Aunque en nuestro estudio, la diferencia no ha resultado estadísticamente significativa, la media de la pérdida ósea apical final ha sido mayor en los implantes colocados en senos injertados con Biooss + autólogo que en los que solo se utilizó Biooss. Los niveles apicales de injerto al final del seguimiento fueron significativamente mayores en los implantes asociados a Bio-Oss que en los asociados a Bio-Oss + hueso autólogo.

Estos resultados están en acorde a lo publicado en otros estudios en los que se utiliza Bio-Oss y hueso autólogo como material de injerto

Se considera que, todos los materiales empleados como injerto sufren un fenómeno de reabsorción alrededor de la porción apical del implante que es más pronunciada cuando se utiliza solo hueso autólogo como único material de injerto (20, 189, 247).

Se sabe que la adición de xenoinjerto o de materiales alogénicos al hueso autólogo particulado, contribuye a retrasar o minimizar el proceso de reabsorción que sufre el injerto en los dos primeros años tras la carga (20, 207).

Algunos trabajos clínicos (189, 229, 248) han analizado el remodelado lineal del injerto óseo sinusal, constituido por una combinación de BioOss y hueso autólogo. Así Hallman y cols. (247) reportaron una reducción significativa del injerto (80% Bio-Oss + 20% sínfisis) a los 2 años, aunque las cifras de reabsorción fueron inferiores al 10%. En el estudio de Hatano y cols. (207) se observó una reducción de la altura del injerto (30% Bio-Oss + 70% mandíbula), localizado inicialmente sobre el ápice del implante y que pasaba a situarse en niveles inferiores al ápice a los 2-3 años desde la cirugía. Finalmente, Kim y cols. (267), colocando una combinación de Bio-Oss con pequeñas

cantidades de hueso cortical maxilar, observaron reducciones de 3 mm en la altura del injerto un año después de la cirugía.

Existen trabajos que analizan los cambios dimensionales del injerto sinusal en animales, utilizando una mezcla de Bio-Oss y hueso autólogo (268, 269). En el estudio en perros de Schlegel y cols. (268), se reconoce una reabsorción del injerto entre un 4% y un 40% tras 90 y 180 días respectivamente cuando se utilizó hueso mandibular y unas tasas de 15% y 17% cuando se utilizó Bio-Oss. Posteriormente Jensen T y cols. (269), en un estudio en cerdos, concluyeron que el volumen del injerto autólogo (mandíbula y cresta iliaca) sufrió una reabsorción importante a las 12 semanas (65%), pero que el injerto se preservó mucho mejor con la adición de Bio-Oss, lo cual contribuyó a mantener el volumen en el tiempo. Además, el ratio Bio-Oss/autógeno influyó significativamente en la reducción volumétrica del injerto.

En 2010 Sbordone y cols. (18), realizaron un estudio retrospectivo, señalando también la existencia de diferencias significativas en la reabsorción apical del injerto entre el hueso autólogo y el Bio-Oss al año de la cirugía, que desaparecieron a los dos años. En base a ello concluyen que los resultados del remodelado apical son similares para ambos grupos y que el remodelado del hueso bovino es más lento que el del hueso autólogo.

En esta línea, Chiapasco y cols. (270), tras un análisis retrospectivo sobre implantes colocados en senos maxilares injertados y con distintos tipos de defectos óseos, sugieren que en los casos en los que el único procedimiento regenerativo necesario sea la elevación de seno, parece estar indicado colocar un material no autógeno.

En nuestro estudio el material de injerto empleado no influyó en el porcentaje de éxito ni en la supervivencia de los implantes.

Según el estudio de revisión de Pjetursson y cols. del 2008 (36) el porcentaje de fracaso anual de implantes, en senos maxilares injertados, fue similar utilizando sustitutos óseos que utilizándolos en combinación con hueso autógeno (1,1%).

Esta disparidad de resultados se debe según Chiapasco (249), a la dificultad para realizar comparaciones entre estudios que utilizan diferentes materiales, con una gran variedad en cuanto al tipo de muestra, a la combinación de numerosos materiales de injerto, al tipo de superficie de los implantes, a la técnica quirúrgica, etc., concluyendo

que no se encuentran diferencias relevantes en cuanto a las tasas de supervivencia de los implantes, en relación al material de injerto empleado.

A pesar de que existen estudios (142-144) radiológicos e histomorfométricos que confieren beneficios al hecho de añadir PRP al hueso bovino para acelerar la formación ósea y aumentar la densidad del trabeculado, nosotros al igual que otros autores (137, 141) no hemos encontrado aportaciones positivas a los niveles óseos apicales de implantes en senos reconstruidos con hueso autógeno y/o Bio-Oss en los que se añadió PRP.

5.3. En relación con la supervivencia y éxito de los implantes

El porcentaje de supervivencia global acumulada observada en nuestro estudio ha sido del 98,46% tomando como unidad el implante y del 97,1% tomando como unidad el sujeto. Estas cifras son muy próximas a las obtenidas por otros autores como Beretta y cols. (271) en 2015 con un 98,3%, Jensen y cols. (6) en 1998 con un 90%, Wallace y Froum (35) en 2003 con un 92,6%, Del Fabro y cols. (11) en 2004 con un 91,49%, Pjetursson y cols.(36) en una revisión sistemática en 2008 con un 90,1% a los 3 años a nivel implante y 86,4% a nivel sujeto, Testori y cols. (13) en 2012 con un 93% a los 5 años, 94,3% de supervivencia, por Cabezas y cols. (22) también en 2012 en un estudio de metaanálisis o un 100% a los dos años señalado por Sbordone y cols. (18) en 2010.

Curiosamente, estos últimos autores en el trabajo publicado en 2014 (17) desvelan una tasa de éxito mayor para los implantes en hueso injertado (93,3%) que en hueso infrasinusal no injertado (92%).

Por el contrario Pjetursson (36) en su revisión sistemática sobre elevación de seno, al analizar trabajos comparativos de tasas de supervivencia de implantes en hueso injertado y en hueso nativo del mismo paciente, señala una mayor tasa de fracaso (8,72%) para los primeros que para los segundos (5,99%), aunque las diferencias no fueron estadísticamente significativas.

El porcentaje de éxito observado en nuestro estudio, siguiendo los criterios de Albrektsson y cols. (183), fue del 94,39%. Esta cifra es inferior al 99% de Carlsson y cols. (231) para implantes colocados en maxilares no injertados y cercana a los 96.54%

señalados por Cha y cols. (243) en implantes colocados en senos maxilares injertados, al 93,3% señalado por Sivoiella y cols. (272) o al 95,2% señalado por Bortoluzzi y cols. (242).

CONCLUSIONES

1. El porcentaje de supervivencia de los implantes colocados en senos maxilares injertados en nuestro estudio ha sido del 98,5% tomando como unidad el implante y del 97,1% tomando como unidad el paciente.
2. El porcentaje de éxito de los implantes colocados en senos maxilares injertados siguiendo los criterios de Albrektsson y cols. y de Misch y cols. ha sido del 94,4% y del 91,3%, respectivamente.
3. Hemos reconocido que la reabsorción ósea periimplantaria, tanto crestal como apical, en senos maxilares injertados aumenta al aumentar el tiempo en función del implante.
4. No hemos observado relaciones significativas de la edad y el género de los pacientes, de la posición del implante, de la técnica quirúrgica utilizada, de la duración del tiempo de oseointegración, del tipo de prótesis y del tipo de antagonista, con la pérdida ósea crestal tras la fase de oseointegración ni en el seguimiento final de los implantes colocados en senos maxilares injertados.
5. Se aprecia una relación significativa entre el consumo de tabaco y una historia previa de periodontitis y la presencia de una mayor pérdida ósea crestal al final del seguimiento en los implantes colocados en senos maxilares injertados.
6. La altura del hueso residual no influyó significativamente en la reabsorción ósea crestal al final del seguimiento realizado en los implantes colocados en senos maxilares injertados.
7. Hemos podido reconocer diferencias significativas en los niveles óseos crestaes entre los diferentes tipos de implantes utilizados en nuestro estudio.
8. No hemos observado relaciones significativas de la edad y el género, la posición de los implantes, una historia previa de periodontitis, el consumo de tabaco, la longitud del implante, la protrusión intrasinusal, la altura del hueso residual y la técnica quirúrgica

empleada con los niveles óseos apicales finales en los implantes colocados en senos maxilares injertados.

9. Hemos apreciado una mayor reabsorción final del injerto en los senos maxilares que sufrieron perforación de la membrana que en los que no la presentaron. No obstante, esta diferencia no influyó en la supervivencia de los implantes. Así mismo, hemos apreciado una menor reabsorción ósea apical en los casos en los que la ventana de antrostomía se cubrió con una membrana de colágeno, aunque la diferencia no fue significativa al final del seguimiento.

10. Hemos obtenido unos niveles apicales de injerto al final del seguimiento significativamente mayores en los casos en los que se utilizó solo xenoinjerto que en los que se utilizó una combinación de xenoinjerto y hueso autólogo.

5. BIBLIOGRAFIA

1. Branemark P. Introduction to osseointegration. In: Branemark PI ZG, Albrektsson T, editor. Tissue integrated prosthesis Osseointegration in clinical dentistry. Chicago: Quintessence Publ Co. ; 1985. p. 317-27.
2. Atwood DA. Reduction of residual ridges a major oral disease entity. *J Prosthet Dent.* 1971;26(3):266-79.
3. Atwood DA. Postextraction changes in the adult mandible as illustrated by microradiography of midsagittal sections and serial cephalometric roentgenograms. *J Prosthet Dent.* 1963;13:810-3.
4. Boyne PJ. The history of maxillary sinus grafting. In: OT J, editor. The sinus bone graft. Chicago: Quintessence; 1999. p. 1-6.
5. Baqain ZH, Khraisat A, Sawair F, Ghanam S, Shaini FJ, Rajab LD. Dental extraction for patients presenting at oral surgery student clinic. *Compend Contin Educ Dent.* 2007;28(3):146-50.
6. Jensen OT, Shulman LB, Block MS, Iacono VJ. Report of the sinus consensus conference of 1996. *Int J Oral Maxillofac Implants.* 1998;13(suppl):11-45.
7. Boyne PJ, James RA. Grafting of the maxillary sinus floor with autogenous marrow and bone. *J Oral Surg.* 1980;38(8):613-6.
8. Karoussis IK, S Salvi GE, Heitz-Mayfield LJ, Bragger U, Hammerle CH, Lang NP. Long-term implant prognosis in patients with and without a history of chronic periodontitis: A 10-year prospective cohort study of the ITI dental implant system. *Clin Oral Implants Res.* 2003;14:29-339.
9. Pe˜narrocha M, Palomar M, Sanchis JM, Guarinos J, Balaguer J. Radiologic study of marginal bone loss around 108 dental implants and its relationship to smoking, implant location and morphology. *Int J Oral Maxillofac Surg.* 2004;19:861-7.
10. Verdugo F, Simonian K, Smith McDonald R, Nowzari H. Quantitation of mandibular symphysis volume as a source of bone grafting. *Clin Implant Dent Relat Res.* 2009;11(s1):e32-e7.

11. Del Fabbro M, Testori T, Francetti L, Weinstein RS. Systematic Review of Survival Rates for Implants Placed in the Grafted Maxillary Sinus. *Int J Periodontics Restorative Dent*. 2004 24:565-77.
12. Galindo-Moreno P, Moreno-Riestra I, Ávila-Ortiz G, Padiál-Molina M, Gallas-Torreira M, Sánchez-Fernández E, Mesa F, Wang HL, O'Valle F. Predictive Factors for Maxillary Sinus Augmentation Outcomes: A Case Series Analysis. *Implant Dentistry*. 2012;21(5):433-40.
13. Testori T, Weinstein RL, Taschieri S, Del Fabro M. Risk factor analysis following maxillary sinus augmentation: a retrospective multicenter study. *Int J Oral Maxillofac Implants*. 2012;27:1170-6.
14. Thor A, Franke-Stenport V, Johansson CB, Rasmusson L. Early bone formation in human bone grafts treated with platelet-rich plasma: preliminary histomorphometric results. *J Oral Maxillofac Surg*. 2007;36:164-71.
15. Geurs NC, Wang IC, Shulman LB, Jeffcoat MK. Retrospective radiographic analysis of sinus graft and implant placement procedures from the Academy of Osseointegration Consensus Conference on Sinus Grafts. *Int J Periodontics Restorative Dent*. 2001;21:517-23.
16. Avila-Ortiz G, Neiva R, Galindo P, Rudek I, Benavides E, Wang HL. Analysis of the influence of residual alveolar bone height on sinus augmentation outcomes. *Clin Oral Implants Res*. 2012;23:1082-8.
17. Sbordone C, Toti P, Ramaglia L, Guidetti F, Sbordone L, Martuscelli R. A 5-year clinical and computerized tomographic implant follow-up in sinus-lifted maxillae and native bone. *Clin Oral Implants Res*. 2014;25(9):1056-64
18. Sbordone L, Levin L, Guidetti F, Sbordone C, Glikman A, Schwartz-Arad D. Apical and marginal bone alterations around implants in maxillary sinus augmentation grafted with autogenous bone or bovine bone material and simultaneous or delayed dental implant positioning. *Clin Oral Implants Res*. 2011;22(5):485-91.
19. Herzberg R, Dolev E, Schwartz-Arad D. Implant marginal bone loss in maxillary sinus graft. *Int J Oral Maxillofac Implants*. 2006;21(1):103-10.

20. Sbordone L, Toti P, Menchini-Fabris GB, Sbordone C, Guidetti F. Implant success in sinus-lifted maxillae and native bone: a 3-year clinical and computerized tomographic follow-up. *J Oral Maxillofac Implants*. 2009;24:316-24.
21. Chiapasco M, Zaniboni M, Boisco M. Augmentation procedures for the rehabilitation of deficient edentulous ridges with oral implants. *Clin Oral Implants Res*. 2006;17(Suppl.2):136-59.
22. Cabezas-Mojón J, Barona-Dorado C, Gómez-Moreno G, Fernández-Cáliz F, Martínez-González JM. Meta-analytic study of implant survival following sinus augmentation. *Med Oral Patol Oral Cir Bucal*. 2012;1(17):e135-9.
23. Boyne PJ. Lectures to Postgraduate Course. US Navy Dental School, National Naval Medical Center, Bethesda, MD1965-68.
24. Tatum OH. Maxillary sinus grafting for endosseous implants. Annual Meeting of the Alabama Implant Study Group; Birmingham1977.
25. Bruschi GB, Scipioni A, Calesini G, Bruschi E. Localized management of the sinus floor with simultaneous implant placement: A clinical report. *Int J Oral Maxillofac Implants*. 1998;13:219-26.
26. Fugazzotto PA, De Paoli S. Sinus floor augmentation at the time of maxillary molar extraction: success and failure rates of 137 implants in function for up to 3 years. *J Periodontol*. 2002;73:39-44.
27. Kent JN, Block M. Simultaneous maxillary sinus floor bone grafting and placement of hydroxyapatite-coated implants. *J Oral Maxillofac Surg*. 1989;47:238-42.
28. Misch C. Maxillary sinus augmentation for endosteal implants: Organized alternative treatment plans. *Int J Oral Implantol*.1987;4(2):49-58.
29. Misch CE, Dietsch F. Bone grafting materials in implant dentistry. *Implant Dent*. 1993;2:158-66.
30. Smiler DG, Holmes RE. Sinus lift procedure using porous hydroxyapatite: A preliminary clinical report. *J Oral Implantol*. 1987;13:239-53.

31. Summers R. The osteotome technique: part 3-Less invasive methods of elevating the sinus floor. *Compendium Continuing Educ Dent*. 1994;15:698-708.
32. Tatum Jr. TH. Maxillary and sinus implant reconstructions. *Dent Clin North Am*. 1986;30:207-29.
33. Wood RM, Moore DL. Grafting of the maxillary sinus with irradiated harvested autogenous bone prior to implant placement. *Int J Oral Maxillofac Implants*. 1988;3:209-14.
34. Guidelines for the planning and management of NIH Consensus Development Conferences online. In: MD: National Institutes of Health OotD, Office of Medical Applications of Research, editor. Bethesda. May 1993. updated 1995.
35. Wallace SS, Froum S. Effect of maxillary sinus augmentation on the survival of endosseous dental implants. A systematic review. *Ann Periodontol*. 2003;8(1):328-43.
36. Pjetursson BE, Tan W, Zwahlen M, et al. A systematic review of the success of sinus floor elevation and survival of implants inserted in combination with sinus floor elevation. *J Clin Periodontol*. 2008;35(suppl.8):216-40.
37. McGowan DA, Baxter P, James J. The maxillary sinus and its dental implications. Wright B-W-HL. Oxford 1993.
38. Chanavaz M. Maxillary sinus: anatomy, physiology, surgery and bone grafting related to implantology. Eleven years of surgical experience (1979-1990). *J Oral Implantol*. 1990;16:199-209.
39. Betts NJ, Miloro M. Modification of the sinus lift procedure for septa in the maxillary antrum. *J Oral Maxillofac Surg*. 1994;52:332-3.
40. Eckert-Moius A. Die Kieferhöhlenentzündung im kindersalter. *Deutsche Stomatologie*. 1954:170-77.
41. Ritter FN, Lee D. The paranasal sinuses, anatomy and surgical technique. In: Mosby, editor. St Louis 1978. p. 6-16.

42. May M, Sobol S, Korzec K. The location of the maxillary os and its importance to the endoscopic sinus surgeon. *Laryngoscope*. 1990;100:1037-42.
43. Stamberger H. Nasal and paranasal sinus endoscopy. *Endoscopy*. 1986;6:213-8.
44. Cook HE, Haber J. Bacteriology of the maxillary sinus. *J Oral Maxillofac Surg*. 1987;45:1011-4.
45. Underwood AS. An Inquiry into the Anatomy and Pathology of the Maxillary Sinus. *J Anat Physiol*. 1910;44:354-69.
46. Ulm C, Solar P, Krennmair G, Matejka M, Watzek G. Incidence and suggested surgical management of septa in sinus lift procedures. *Int J Maxillofac Implants*. 1995;10:462.
47. Krennmair G, Ulm C, Lugmayr H, Solar P. The incidence, location, and height of maxillary sinus septa in the edentulous and dentate maxilla. *J Oral Maxillofac Surg*. 1999;57:667-71.
48. Kim MJ, Jung U, Kim CS, Kim KD, Choi SH, Kim CK, Cho KS. Maxillary sinus septa: prevalence, height, location, and morphology. A reformatted computed tomography scan analysis. *J Periodontol*. 2006;77(5):903-8.
49. Watzek G. *Endosseous implants: scientific and clinical aspects*. Chicago: Quintessence; 1996.
50. Velásquez-Plata D, Hovey LR, Peach CC, Alder ME. . Maxillary sinus septa: a 3-dimensional computerized tomographic scan analysis. *Int J Oral Maxillofac Implants*. 2002;17:854-60.
51. Pommer B, Dvorak G, Jesch P, Palmer RM, Watzek G, Gahleitner A. Effect of maxillary sinus floor augmentation on sinus membrane thickness in computed tomography. *J Periodontol*. 2012;83.:551-6.
52. González-Santana H, Peñarrocha-Diago M, Guarinos-Carbó J, Sorní-Bröker M. A study of the septa in the maxillary sinuses and the subantral alveolar processes in 30 patients. *J Oral Implantol*. 2007;33:340-3.

53. Maestre-Ferrín L, Galan-Gil S, Rubio-Serrano M, Peñarrocha-Diago M. Maxillary sinus septa: A systematic review. *Oral Med Oral Patol Oral Cir Bucal*. 2010;15(2):e383-6.
54. Van den Bergh JP, Ten Bruggenkate C, Disch FJ, Tuinzing DB. Anatomical aspects of sinus floor elevations. *Clin Oral Implants Res*. 2000;11:256-65.
55. Tidwell JK, Blijdorp P, Stoelinga PJW et al. Composite grafting of the maxillary sinus for placement of endosteal implants: a preliminary report of 48 patients. *J Oral Maxillofac Surg*. 1992;21:204-9.
56. Martínez-Conde R, Eguia A, Uribarri A, López-Vicente J, Aguirre JM. Multiple window access antrostomy in maxillary sinus grafting. Presentation of a clinical serie of 10 cases and literature review. *J Clin Exp Dent*. 2010;3(1):e1-5.
57. Solar P, Geyerhofer U, Traxler H, Windisch A, Ulm G, Watzek G. Blood supply to the maxillary sinus relevant to sinus floor elevation procedures. *Clin Oral Impl Res*. 1999;10:34-44.
58. Verardi. CT scans may not be indicated to analyze the distribution of the arteries in the lateral wall of the maxillary sinus. *J Evid Base Dent Pract*. 2006;6:276-8.
59. Blanton PL, Biggs N. Eighteen hundred years of controversy the paranasal sinuses. *Am J Anatomy*. 1969(124):135-48.
60. Sharan A, Madjar D. Maxillary sinus pneumatization following extractions: a radiographic study. *Int J Oral Maxillofac Implants*. 2008;23:48-56.
61. Gruber H, Solar P, Ulm C. Anatomie und atrophiededingte veränderungen der kieferknochen In: Watzek G, editor. *Enossale implantationen in der enoraen chirurgie* Berlin: Quintessenz; 1993.
62. Fallschüssel G. *Zahnärztliche implantologie. Wissenschaft und Praxis*. Berlin: Quintessenz; 1986.
63. Cawood JI, Howell R. Reconstructive preprosthetic surgery. I. Anatomical considerations. *Int J Oral Oral Maxillofac Surg*. 1991;20(2):75-82.

64. Cawood JI, Howell R. A classification of the edentulous jaws. *Int J Maxillofac Surg.* 1988;17:232-6..
65. Ulm C, Solar P, Gsellmann B, Matejka M, Watzek G. The edentulous maxillary alveolar process in the region of the maxillary sinus. A study of physical dimensions. *Int J Oral Maxillofac Surg.* 1995;24:279-82.
66. Adell R, Lekholm hfU, Grandahl D et al. Reconstruction of severely resorbed edentulous maxillae using osseointegrated fixtures in immediate autogenous bone grafts. *Int J Maxillofac Implants.* 1990;5:233-46.
67. Sailer HF. A new method of inserting endosseous implants in totally atrophic maxillae. *J Craniomaxillofac Surg.* 1989;17:299-305.
68. Cho SC, Wallace S, Froum SJ, Tarnow DP. Influence of anatomy on Schneiderian membrane perforations during sinus elevation surgery: three-dimensional analysis. *Pract Proced Aesthet Dent.* 2001 Mar;13(2):160-3.
69. Zitman N, Scharer P. Sinus elevation procedure in the resorbed posterior maxilla: Comparison of the crestal and lateral approaches. *Oral Surg Oral Med Oral Pathol Oral Radiol Endod.* 1998;85(1):8-17.
70. Froum SJ, Tarnow D, Wallace SS et al. Sinus floor elevation using bone matrix (Osteo-Graf/N) with and without autogenous bone: A clinical and histomorphometric analysis-part 2 of an ongoing prospective study. *Int J Periodontics Restorative Dent.* 1998;18(6):528-43
71. Lazzara R. The sinus elevation procedure in endosseous implant therapy. *Curr opin periodontol.* 1996;3:178-83.
72. Yong-Seok C, Hyun-Kyung P, Chan-Joo P. Bony window repositioning without using a barrier membrane in the lateral approach for maxillary sinus bone grafts: clinical and radiologic results at 6 months. *Int J Oral Maxillofac Implants.* 2012;27(1):211-7.
73. Cho YS, Park H, Park HJ. Bone window repositioning without using a barrier membrane in the lateral approach for maxillary sinus bone grafts: clinical and radiologic results at 6 months. *Int J Oral Maxillofac Implants.* 2012;27:211-7.

74. Busenlechner D. Sinus augmentation analysis revised: the gradient of graft consolidation Clin Oral Impl Res. 2009;20:1078-83.
75. Wallace SS, Froum S, Tarnow DP. Use of barrier membrane in sinus augmentation. In: O J, editor. The Sinus Bone Graft. 2 ed. Chicago: Quintessence; 2006. p. 229-39.
76. Ferrigno N, Laureti M, Fnali S. Dental implants placement in conjunction with osteotome sinus floor elevation: a 12 -year life-table analysis from a prospective study on 588 ITI implants. Clin Oral Implants Res. 2006;17(2):194-205.
77. Rosen P, Summers RB, Mellado JR, Salkin LM, Shanaman RH, Marks MH, Fugazzotto PA. The bone added osteotome sinus floor elevation technique: multicenter retrospective report of consecutively treated patients. Int J Oral Maxillofac Implants. 1999;14(6):853-8.
78. Toffler M. Osteotome-mediated sinus floor elevation: a clinical report. Int J Oral Maxillofac Implants. 2004;19:266-73.
79. Tan WC, Lang N, Zwahlen M, Pjetursson BE. A systematic review of the success of sinus floor elevation and survival of implants inserted in combination with sinus floor elevation. Part II: transalveolar technique. J Clin Periodontol. 2008;35(suppl8):241-54.
80. Hallman M, Sennerby L, Lundgren S. A clinical and histologic evaluation of implant integration in the posterior maxilla after sinus floor augmentation with autogenous bone, bovine hydroxyapatite, or a 20:80 mixture. Int J Oral Maxillofac Implants. 2002;17:635-43.
81. Peleg M, Mazor Z, Chaushu G, Garg AK. Sinus floor augmentation with simultaneous implant placement in the severely atrophic maxilla. J Periodontol. 1998;69:1307-403.
82. Wang HL, Katranji A. ABC sinus augmentation classification. Int J Periodontics Restorative Dent. 2008;28:383-9.

83. Nkenke E, Stelzle F. Clinical outcomes of sinus floor augmentation for implant placement using autogenous bone or bone substitutes: a systematic review. *Clin Oral Implants Res.* 2009;20 (suppl. 4):124-33.
84. Fugazzotto P. Maxillary sinus grafting with and without simultaneous implant placement: technical considerations and case reports. *Int J Periodontics Restorative Dent.* 1994;14(6):544-51.
85. Fugazzotto PA, Vlassis J. Long-term success of sinus augmentation using various surgical approaches and grafting materials. *Int J Oral Maxillofac Implants.* 1998;13(1):52-8.
86. Fenner M, Vairaktaris E, Stockmann P, Schlegel KA, Neukam FW, Nkenke E. Influence of residual alveolar bone height on implant stability in the maxilla: an experimental animal study. *Clin Oral Implants Res.* 2009;20:751-5.
87. Fenner M VE, Stockmann P, Schlegel KA, Neukam FW, Nkenke E. Influence of residual alveolar bone height on osseointegration of implants in the maxilla: a pilot study. *Clin Oral Impl Res.* 2009;20:5595-9.
88. Rios H, Avila, G., Galindo, P, Bratu E, WangHL. The influence of remaining alveolar bone upon lateral window sinus augmentation implant survival. *Implant Dent.* 2009;18:402–12.
89. Rickert JJ, Huddleston S, Meijer A, Vissink, G M Raghoobar. Maxillary sinus lift with solely autogenous bone compared to a combination of autogenous bone and growth factors or (solely) bone substitutes. A systematic review. *Int J Oral Maxillofac Surg.* 2012;41:160-67.
90. Block MS, Kent J. Sinus augmentation for dental implants. The use of autogenous bone. *J Oral Maxillofac Surg.* 1997;55:1281-6.
91. Moore WR, Graves S, Bain GI. Synthetic bone graft substitutes. *ANZ J Surg.* 2001;71(6):354-61.
92. Becker W, Urist M, Tucker LM et al. Human demineralized freeze-dried bone: inadequate induced bone formation in athymic mice, a preliminary report. *J Periodontol.* 1995;66:822-8.

93. Jensen O. Allogenic bone or hydroxyapatite for the sinus lift procedure?. *J Oral Maxillofac Surg.* 1990;48:771.
94. Zerbo IR, Zijdeveld S, de Boer A, Bronckers AL, de Lange G, ten Bruggenkate CM, Burger EH. Histomorphometry of human sinus floor augmentation using a porous beta-tricalciumphosphate: a prospective study. *Clin Oral Implants Res.* 2004;15:724-32.
95. Hallman M, Ior A. Bone substitutes and growth factors as an alternative complement to autogenous bone for grafting in implant dentistry. *Periodontol* 2000. 2008;47:172-92.
96. Valentini P, Abenser D, Wenz B, Peetz M, Schenk R. Sinus grafting with porous bone mineral (Bio-Oss) for implant placement: A 5-year study on 15 patients *Int J Periodontics Rest Dent.* 2000;20:245-53.
97. Tadjoeidin ES, de Lang G, Holzman PJ, Kuiper L, Burger EH. Histological observations on biopsies harvested following sinus floor elevation using a bioactive glass material of narrow size range. *Clin Oral Implants Res.* 2000;11:334-44.
98. Catone GA, Reimer B, McNeider D et al. Tibial autogenous cancellous bone as an alternative donor site in maxillofacial surgery: A preliminary report. *J Oral Maxillofac Surg.* 1992;50:1258-63.
99. Keller EE, Triplett W. Iliac bone grafting: review of 160 consecutive cases. *J Oral Maxillofac Surg.* 1987;45:11-4.
100. Laurie SW, Kaban L, Mulliken JB et al. Donor site morbidity after harvesting rib and iliac bone. *Plast Reconst Surg.* 1984;73:933-8.
101. Misch C. Comparison of intraoral donor sites for onlay grafting prior to implant placement. *Int J Maxillofac Implants.* 1997;12:767-76.
102. Misch CM, Misch CE, Resnik R et al. Reconstruction of maxillary alveolar defects with mandibular symphysis grafts for dental implants: a preliminary procedural report. *Int J Maxillofac Implants.* 1992;7:360-6.
103. Tulasne JF. Sinus grafting with calvarian bone. In: OT J, editor. *The sinus bone graft.* Chicago: Quintessence 1999. p. 107.

104. Acocella A, Nardi P, Tedesco A, Beninati F, Gianini D. Anterior iliac bone grafts: techniques and sequelae. Report on 107 cases and review of the literature. *Minerva stomatol.* 2003;52:441-53.
105. Hall MB, Vallerand W, Thompson D, Haartley Comparative anatomic study of anterior and posterior iliac crests as donor sites. *Int J Oral Maxillofac Surg.* 1991;49:560-3.
106. Misch C, Jensen O, Cockwell OT. Autogenous free bone graft harvesting for sinus floor and alveolar reconstruction. In: Jensen OT, editor. *The sinus bone graft.* Chicago: Quintessence; 1999. p. 117.
107. Mellonig J, Bowers G, Bailey R. Comparison of bone graft materials. Part II. New bone formation with autografts and allografts: a histological evaluation. *J Periodontol.* 1981;52:297-302.
108. Verdugo F, Simonian RS, McDonald, H N. Quantitation of mandibular symphysis volume as a source of bone grafting. *Clin Implant Dent Relat Res.* 2010;99-104.
109. Kainulainen VT, Sandor G, Carmichael RP, Oikarinen KS. Safety of zygomatic bone harvesting: a prospective study of 32 consecutive patients with simultaneous zygomatic bone grafting and 1-stage implant placement. *Int J Oral Maxillofac Implants.* 2005;20:245-52.
110. Kainulainen VT, Kainulainen T, Oikarinen KS, Carmichael RP, Sandor GK. Performance of six bone collectors designed for dental implant surgery. *Clin Oral Implants Res.* 2006;17:282-7.
111. Nishibori M, Betts N, Saloma H et al. Short-term healing of autogenous and allogenic bone graft after sinus augmentation: a report of 2 cases. *J Periodontol.* 1994;65:958-66.
112. Small SA, Zinner I, Panno FV et al. Augmenting the maxillary sinus for implants: report o 27 patients. *Int J Maxillofac Implants.* 1993;8:523-8.

113. Zinner ID, Small S. Sinus lift graft: using the maxillary sinus to support implants. *J Am Dent Assoc.* 1996;127:51-7.
114. Pinholt EM, Bang G, Haanaes HR. Alveolar ridge augmentation by osteoinduction in rats. *Scand J Dent Res.* 1990;98(5):434-41.
115. Lee DW, Pi SH, Lee SK, Kim EC. Comparative histomorphometric analysis of extraction sockets healing implanted with bovine xenografts, irradiated cancellous allografts, and solvent-dehydrated allografts in humans. *Int J Oral Maxillofac Implants.* 2009;24(4):609-15.
116. Quattlebaum J, Melloning J, Hensel N. Antigenicity of freeze-dried bone allograft in human periodontal osseous defects. *J Periodontol* 1988;59:394-7.
117. Haas R, Haidvogel D, Donath K, Watzek G. Freeze-dried homogenous and heterogenous bone for sinus augmentation in sheep. *Clin Oral Implants Res.* 2002;13:396-404.
118. Jensen OT, Sennerby L. Histologic Analysis of Clinically Retrieved Titanium Microimplants Placed in Conjunction with Maxillary Sinus Floor Augmentation. *Int J Oral Maxillofac Implants.* 1998;13:513-21.
119. Norman ME, Elgandy H, Shors EC, el-Amin SF, Laurencin CT. An in-vitro evaluation of coralline porous hydroxyapatite as a scaffold for osteoblast growth. *Clin Mater.* 1994;17(2):85-91.
120. Yildirim M, Spiekermann H, Biesterfeld S, Edelhoff D. Maxillary sinus augmentation using xenogenic bone substitute material Bio-Oss in combination with venous blood. A histologic and histomorphometric study in humans. *Clin Oral Implants Res.* 2000;11(3):217-29.
121. Hising P, Boling A, Branting C. Reconstructions of severely resorbed alveolar crests with dental implants using a bovine bone mineral for augmentation. *Int J Oral Maxillofac Surg.* 2001;16:90-7.
122. Wallace SS, Froum S, Tarnow DP. Histologic evaluation of sinus elevation procedure: A clinical report. *Int J Periodontics Rest Dent.* 1996;16:47.

123. Valentini P, Abensur D, Densari D, Graziani JN, Hämerle CHF. Histological evaluation of Bio-Oss in a 2-stage sinus floor elevation and implantation procedure. A human case report. *Clin Oral Impl Res.* 1998;9:59-64.
124. Furusawa T, Mizunuma K. Osteoconductive properties and efficacy of resorbable bioactive glass as a bone grafting material. *Implant Dent.* 1997;6:93-101.
125. Chiapasco M, Ronchi P. Sinus lift and endosseous implants- Preliminary surgical and prosthetic results. *Eur J Prosthodont Rest Dent.* 1994;3:15-21.
126. Quinones CR, Hurlzeler M, Kush A et al. Maxillary sinus augmentation using different grafting materials and osseointegrated dental implants in monkeys. Part II. Evaluation of porous hydroxylapatite as a grafting material. *Clin Oral Impl Res.* 1997;8:497-505.
127. Wagner JR. A 3 1/2-year clinical evaluation of resorbable hydroxylapatite OsteoGen (HA Resorb) used for sinus lift augmentation in conjunction with the insertion of endosseous implants. *J Oral Implantol.* 1991;(17):152-64.
128. Wheeler SL. Sinus augmentation for dental implants: The use of alloplast materials. *J Oral Maxillofac Surg.* 1997;55:1287-93.
129. Zijdeveld SA, Zerbo I, van den Bergh JP, Schulten EA, ten Bruggenkate CM. Maxillary sinus floor augmentation using a beta-tricalciumphosphate (Cerasorb) alone compared to autogenous bone grafts. *Int J Oral Maxillofac Implants.* 2005;20:432-40.
130. Scher EL, Day RB, Speight PM. New bone formation after sinus lift procedure using demineralized freeze dried bone and tricalcium phosphate. *Implant Dent.* 1999;8:49-53.
131. Wilson J, Clark A, Hall M et al. Tissue response to Bioglass endosseous ridge maintenance implants. *J Oral Implantol.* 1993;19:295-302.
132. Cordioli G, Mazzoco C, Schepers E, Brugnolo E, Majzoub Z. Maxillary sinus floor augmentation using bioactive grafts granules and autogenous bone with simultaneous implants placement. *Clin Oral Implants Res.* 2001;12:270-8.

133. Tadjoeidin ES, de Lange G, Lyaruu DM, Kuiper L, Burger EH. High concentrations of bioactive glass material (BioGran) vs. autogenous bone for sinus floor elevation. *Clin Oral Implants Res.* 2002;13:428-36.
134. Turunen T, Peltola J, Yli-Urpo A, Happonen RP. Bioactive glass granules as a bone adjunctive material in maxillary sinus floor augmentation. *Clin Oral Implants Res.* 2004;15:135-41.
135. Rong Q, Li X, Chen SL, Zhu SX, Huang DY. Effect of the Schneiderian membrane on the formation of bone after lifting the floor of the maxillary sinus: an experimental study in dogs. *Br J Oral Maxillofac Surg.* 2015;53(7):607-12.
136. Scala A, Botticelli D, Faeda RS, Garcia Rangel I, Jr., Americo de Oliveira J, Lang NP. Lack of influence of the Schneiderian membrane in forming new bone apical to implants simultaneously installed with sinus floor elevation: an experimental study in monkeys. *Clin Oral Implants Res.* 2012;23:175-81.
137. Raghoobar GM, Schortinghuis J, Liem RS, Ruben JL, van der Wal JE, Vissink A. Does platelet-rich plasma promote remodeling of autologous bone grafts used for augmentation of the maxillary sinus floor?. *Clin Oral Implants Res.* 2005;16:349-56.
138. Froum SJ, Wallace S, Tarnow DP, Cho SC. Effect of platelet-rich plasma on bone growth and osseointegration in human maxillary sinus grafts: three bilateral case reports. *Int J Periodontics Restorative Dent.* 2002;22(1):45-53.
139. Baylink DJ, Finkelman R, Mohan S. Growth factor to stimulate bone formation. *Bone Miner Res.* 1993;8:565-72.
140. Arora NS, Ramanayake T, Ren Y-F, Romanos GE. Platelet-rich plasma: A literature Review. *Implant Dent.* 2009;18(4):303 - 10.
141. Schaaf H, Streckbein P, Lendeckel S et al. Topical use of platelet-rich plasma to influence bone volume in maxillary augmentation: a prospective randomized trial. *Vox Sang.* 2008;94:64-9.

142. Marx R, Carlsson E, Eichstaedt R, Schimmele S, Strauss J, Georgeff K. Platelet-rich plasma: growth factor enhancement for bone grafts. *Oral Surg Oral Med Oral Pathol Oral Radiol Endod.* 1998;85:638-46.
143. Aghaloo T, Moy P, Freymiller E. Evaluation of platelet-rich plasma in combination with anorganic bovine bone in the rabbit cranium: a pilot study. *Int J Oral Maxillofac Implants.* 2004;19:59-65.
144. Taschieri S, Testoti T, Corbella S, Weinstein R, Francetti L, Di Giancamillo A, Del Fabbro M. Platelet-Rich Plasma and deproteinized bovine bone matrix in maxillary sinus lift surgery: a split-mouth histomorphometric evaluation. *Implant Dent.* 2015;24(5):592-7.
145. Markovic A, Calasan D, Colić S, Stojcev-Stajčić L, Janjic B, Misic T. Implant stability in posterior maxilla: bone-condensing bone-drilling. *Oral Surg Oral Med Oral Pathol Oral Radiol Endod.* 2011;112(5):557-63.
146. Shalabi MM, Gortemaker A, Van't Hof MA, Jansen JA, Creugers NH. Implant surface roughness and bone healing: a systematic review. *J Dent Res.* 2006;85(6):496-500.
147. Friberg B, Jemt T, Lekholm U. early failures in 4,641 consecutively placed Brabemark dental implants: a study from stage 1 surgery to the connection of completed prostheses. *Int J Oral Maxillofac Implants.* 1991;6(2):142-6.
148. Meredith N, Book K, Friberg B, Jemt T, Sennerby L. Resonance frequency measurements of implants stability in vivo. A cross-sectional and longitudinal study of resonance frequency measurements on implants in the edentulous and partially dentate maxilla. *Clin Oral Implants Res.* 1997;8(3):226-33.
149. Sennerby L, Thomsen P, Ericsson I. A morphometric and biomechanic comparison of titanium implants inserted in rabbit cortical and cancellous bone. *Int J Oral Maxillofac Implants.* 1992;7:62-71.
150. Ivanoff CJ, Sennerby L, Lekholm. Influence of initial implant mobility on the integration of titanium implants. SA n experimental study in rabbits. *Clin Oral Implants Res.* 1996;7:120-7.

151. Rozé J, Babu S, Saffarzadeh A, Gayet-Delacroix M, Hoornaert A, Layrolle P. Correlating implant stability to bone structure. *Clin Oral Implants Res.* 2009;20(10):1140-5.
152. Song YD, JunSH, Kwon JJ. Correlation between bone quality evaluated by cone-beam computerized tomography and implant primary stability. *Int J Oral Maxillofac Implants.* 2009;24(1):59-64.
153. Turkyilmaz I, Company A, McGlumphy EA. Influence of bone density on implant stability parameters and implant success: a retrospective clinical study. *BMC Oral Health.* 2008;24(8):32.
154. da Costa Valente ML, de Castro D, Shimano AC, Lepri CP, Dos Reis AC. Analyzing the influence of a new dental implant design on primary stability. *Clin Implant Dent Relat Res.* 2015;doi: 10.1111/cid. 12324.
155. Gehrke SA, da Silva Neto U, Del Fabro M. Does dental implant design affect implant primary stability? A resonance frequency analysis-based randomized split-mouth clinical trial. *J Oral Implantol.* 2014;doi.org/10.1563/aaid-joi-D-13-00294.
156. O'Sullivan D, Sennerby L, Meredith N. Influence of implant taper on the primary and secondary stability of osseointegrated titanium implants. *Clin Oral Implants Res.* 2004;15:474-80.
157. Dos Santos MV, Elias CN, Cavalcanti Lima JH. The effects of superficial roughness and design on the primary stability of dental implants. *Clin Implant Dent Relat Res.* 2011;13(3):215-23.
158. Tabasum A, Meijer G, Walboomers XF, Jansen JA. Evaluation of primary and secondary stability of titanium implants using different surgical techniques. *Clin Oral Implants Res.* 2014;25(4):487-92.
159. Wennerberg A, Albrektsson T. On implants surfaces: a review of current knowledge and opinions. *Int J Oral Maxillofac Implants.* 2010;25(1):63-74.

160. Albrektsson T, Wennenberg A. Oral implant surfaces: Part 1. Review focusing on topographic and chemical property surfaces and in vivo responses to them. *Int J Prosthodont.* 2004;17:536-43.
161. Coelho PG, Granjeiro J, Romanos G, Suzuki M, Silva NR, Cardaropili G, Thompson VP, Lemons JE. Basic research methods and current trends of dental implant surfaces. *J Biomed Mater Res Part B: Appl Biomaterials.* 2009;88:579-96.
162. Wennerberg A, Albrektsson T, Albrektsson B, Krol JJ. Histomorphometric and removal torque study of screw-shaped titanium implants with three different surface topographies. *Clin Oral Implants Res.* 1996;6:24-30.
163. Le Guehennec L, Goyenvalle E, López-Heredia MA, Weiss P, AmouriqmY, Layrelle P. Histomorphometric analysis of the osseointegration of four different implant surfaces in the femoral epiphyses of rabbits. *Clin Oral Implants Res.* 2008;19:1193-08.
164. Ivanoff CJ, Hallgren C, Widmark G, Sennerby L, Wennerberg A. Histologic evaluation of the bone integration of Ti2O blasted nad turbed titanium microimplants in humans. *Clin Oral Implants Res.* 2001;12:128-34.
165. Davies JE. Bone bonding at natural and biomaterial surfaces. *Biomaterials.* 2007;28:5058-67.
166. Ellingsen JE, Thomsen P, Lyngstadaas SP. Advances in dental implant materials and tissue regeneration. *Periodontol 2000.* 2006;41(136-56).
167. Gottlow J, Barkamo S, Sennerby L. An experimental comparison of two different clinically used implant desings and surfaces. *Clin Implant Dent Relat Res.* 2012;14(suppl 1):e204-12.
168. Astrand P, Engquist B, Dahlgren S, Kerstin E, Feldmann H. Astra Tech and Branemark system implants: a 5-year prospective study of marginal bone reactions. *Clin Oral Implants Res.* 2004;15:413-20.
169. Strietzel FP, Neumann K, Hertel M. Impact of platform switching on marginal peri-implant bone-level changes. A systematic review and meta-analysis. *Clin Oral Implants Res.* 2015;26(342-58).

170. Hansson S, Werke M. The implant thread as a retention element in cortical bone: the effect of thread size and thread profile: a finite element study. *J Biomech.* 2003;36(9):1247-58.
171. Schwartz - Arad D, Herzberg R, Dolev E. The prevalence of surgical complications of the sinus graft procedure and their impact on implant survival. *J Periodontol.* 2004;75:511-6.
172. Khoury F. Augmentation of the sinus floor with mandibular bone blocks and simultaneous implantation: a 6_year clinical investigation. *Int J Oral Maxillofac Implants.* 1999;14(557-564).
173. Aimetti M, Romagnoli R, Ricci G, Massei G. Maxillary sinus elevation: the effect of macrolacerations and microlacerations of the sinus membrane as determined by endoscopy. *Int J Periodontics Restorative Dent.* 2001; 21:581- 9.
174. Fugazzotto PA, Vlassis J. A simplified classification and repair system for sinus membrane perforations. *J Periodontol.* 2003;74:1534-41.
175. Shlomi B, Horowitz I, Kahn A, Dobriyan A, Chaushu G. The effect of sinus membrane perforations and repair with Lambone on the outcome of maxillary sinus floor augmentation: a radiographic assesment. *Int J Oral Maxillofac Implants.* 2004;19:559-62.
176. Proussaefs P, Lozada J, Kim J., Rohrer M. Repair of the perforated sinus membrane with a resorbable collagen membrane: a human study. *Int J Oral Maxillofac Implants.* 2004;19:413-20.
177. Bergh van den JPA, Burgenkate C, Disch FJM, Tuinzing DB. Anatomical aspects of sinus floor elevations. *Clin Oral Implants Res.* 2000;11:256-65.
178. Vlassis JM, Fugazzotto PA. A classification system for sinus membrane perforations during augmentation procedures with options for repair. *J Periodontol.* 1999;70:692-9.

179. Hernandez -Alfaro F, Marin M, Marti C. Prevalence and management of Schneredian membrane perforations during sinus-lift procedures. *Clin Oral Implants Res.* 2008;19:91-8.
180. Flanagan D. Important arterial supply of the mandible, control of an arterial hemorrhage, and report of a hemorrhagic incident. *J Oral Implantol.* 2003;29(4):165-73.
181. Galindo P, Sanchez-Fernandez E, Avila G, Cutando A, Fernandez JE. Migration of implants into the maxillary sinus: two clinical cases. *Int J Oral Maxillofac Implants.* 2005;20(2):291-5.
182. Needleman I, Chin S, O'Brien T, Petrie A, Donos N. Systematic review of outcome measurements and reference group(s) to evaluate and compare implant success and failure. *J Clin Periodontol.* 2012;39(Suppl 12):122-32.
183. Albrektsson T, Zarb G, Worthington P, Eriksson AR. . The long-term efficacy of currently used dental implants: a review and proposed criteria of success. *Int J Oral Maxillofac Implants.* 1986;1:11-25.
184. Albrektsson T, Isidor F, London PA. Consensus report of session IV. In: Lang NP & Karring T (eds). *Proceedings of the 1st European Workshop on Periodontology* 1993.
185. Wennström J, Palmer R. Concensus report session 3: clinical trials In Lang NP, Karring T & Lindhe J (eds) *Proceedings of the 3rd European Workshop on Periodontology*; 1999; Berlin: Quintessence.
186. Östman PO, Hellman M, Sennerby L. Immediate occlusal loading of implants in the partially edentate mandible: a prospective 1-year radiographic and 4-year clinical study. *Int J Oral Maxillofac Implants.* 2008;23(2):315-22.
187. Misch CE PM, Wang HL, Sammartino G, Galindo-Moreno P, Trisi P, Steigmann M, Rebaudi A, Palti A, Pikos MA, Schwartz-Arad D, Choukroun J, Gutierrez-Perez JL, Marenzi G, Valavanis DK. Implant success, survival, and failure: the International Congress of Oral Implantologists (ICOI) Pisa Consensus Conference. *Implant Dent.* 2008;17(1):5-15.

188. Albrektsson T, Zarb GA. Current interpretations of the osseointegrated response: clinical significance. *Int J Prosthodont.* 1993;6:95-105.
189. Buser D, Meritcke-Stern R, Bernard JP et al. Long-term evaluation of non-submerged ITI implants. Part I: 8-year life table analysis of a retrospective multi-center study with 2359 implants. *Int J Oral Maxillofac Implants.* 1997;8:161-72.
190. Roos-Jansaker AM, Renvert H, Lindahl C, Renvert S. Nine- to fourteen-year follow-up of implant treatment. Part III: factors associated with peri-implant lesions. *J Clin Periodontol.* 2006;33:296-301.
191. Renvert S, Roos-Jansaker AM, Lindahl C, Renvert H, Persson R G. Infection at titanium implants with or without a clinical diagnosis of inflammation. *Clin Oral Impl Res.* 2007;18:509-16.
192. Mombelli A, Lang N. Clinical parameters for the evaluation of dental implants. *Periodontol.* 2000. 1994;4:81-6.
193. Moraschini E BP. Success of dental implants in smokers and non-smokers: systematic review and meta-analysis. *Int J Oral Maxillofac Impl.* 2015;doi.org/10.1016/j.ijom.2015.08.996.
194. Geraets W, Zhang L, Liu Y, Wismeijer D. Annual bone loss and success rates of dental implants based on radiographic measurements. *Dentomaxillofac Radiol.* 2014;43(20140007).
195. Lang NP, Lindhe J. In: Lindhe J, Karring T, Lang NP. Maintenance of the implant patient. Copenhagen, Denmark, : Blackwell Munksgaard; 2003.
196. Isidor F. Clinical probing and radiographic assessment in relation to the histologic bone level at oral implants in monkeys. *Clin Oral Implants Res.* 1997;8:255-64.
197. Lekholm U, Adell R, Lindhe J, Brånemark PI, Eriksson B, Rockler B et al. . Marginal tissue reactions at osseointegrated titanium fixtures. (II) A cross-sectional retrospective study. *Int J Oral Maxillofac Surg.* 1986;15:53-61.

198. Cardaropoli G, Lekholm U, Wennström JL. Tissue alternations at implant-supported single-tooth replacements: a 1-year prospective clinical study. *Clin Oral Implants Res.* 2006;17:165-71.
199. Worthington P, Bolender C, Taylor TD. The Swedish system of osseointegrated implants: problems and complications encountered during a 4-year trial period. *Int J Oral Maxillofac Implants.* 1987;2:77-84.
200. Gröndahl K, Sundén S, Gröndahl HG. Inter- and intraobserver variability in radiographic bone level assessment at Brånemark fixtures. *Clin Oral Implants Res.* 1998;9:243-50.
201. Reddy MS, Mayfield-Donahoo TL, Vanderven FJ, Jeffcoat MK. A comparison of the diagnostic advantages of panoramic radiography and computed tomography scanning for placement of root form dental implants. *Clin Oral Implants Res.* 1994;5:229-38.
202. Reddy MS, Mayfield-Donahoo T, Jeffcoat MK. A semi-automated computer-assisted method for measuring bone loss adjacent to dental implants. *Clin Oral Implants Res.* 1992;3:28-31.
203. Gabbert O, Koob A, Schmitter M, Rammelsberg P. Implants placed in combination with an internal sinus lift without graft material: an analysis of short-term failure. *J Clin Periodontol.* 2009;36:177-83.
204. Karabuda C, Arisan V, Özyuvacr H. Effects of sinus membrane perforations on the success of dental implants placed in the augmented sinus. *J Periodontol.* 2006;77:1991-7.
205. Martos P, Naval L, Satre J y cols. Sinus elevation by in situ utilization of bone scrapes: technique and results. *Med Oral Patol Oral Cir Bucal.* 2007;12(7):e537-41.
206. Galindo-Moreno P, Fauri M, Ávila-Ortiz G, Fernandez JE, Cabrera A, Sanchez E. Influence of alcohol and tobacco habits on periimplant marginal bone loss: a prospective study. *Clin Oral Implants Res.* 2005;16(5):579-86.
207. Hatano N, Shimizu Y, Ooy K. A clinical long-term radiographic evaluation of graft height changes after maxillary sinus floor augmentation with a 2:1 autogenous

bone//xenograft mixture and simultaneous placement of dental implants. *Clin Oral Implants Res.* 2004;15:339-45.

208. Galindo-Moreno P, Moreno-Riestra I, Ávila-Ortiz G, Fernández-Barbero J E, Mesa F, Aguilar M, Wang HL, O'Valle F. Histomorphometric comparison of maxillary pristine bone and composite bone graft biopsies obtained after sinus augmentation. *Clin Oral Implants Res.* 2010;21(1):122-8.

209. Batenburg RH, Stellingsma K, Raghoobar GM, Vissink A Bone height measurements on panoramic radiographs: the effect of shape and position of edentulous mandibles. *Oral Surg Oral Med Oral Pathol Oral Radiol Endod.* 1997;84(4):430-5.

210. Scarfe WC, Eraso F, Farman AG. Characteristics of the Orthopantomograph OP 100. *Dentomaxillofacial Radiol.* 1998;27:51-7.

211. Catic A, Celebic A, Valentic-Peruzovic M., Catovic A, Jerolimov V, Muretic I. Evaluation of the precision of dimensional measurements of the mandible on panoramic radiographs. *Oral Surg Oral Med Oral Pathol Oral Radiol Endod.* 1998;86:242-8.

212. Frei C, Buser D, Dula K. Study on the necessity for cross-section imaging of the posterior mandible for treatment planning of standard cases in implant dentistry. *Clin Oral Implants Res.* 2004;15:490-97.

213. Kim JY, Park, Kim SG, Kim JS, Kim JD Magnification rate of digital panoramic radiographs and its effectiveness for pre-operative assessment of dental implants. *Dentomaxillofacial Radiol.* 2011;40:76-83.

214. Vazquez L, Nizam ADY, Belser UC, Combescure C, Bernard JP. Reliability of the vertical magnification factor on panoramic radiographs: clinical implications for posterior mandibular implants. *Clin Oral Implants Res.* 2011;22(1420-1425).

215. Vazquez L, Saulacic N, Belser U, Bernard JP. Efficacy of panoramic radiographs in the preoperative planning of posterior mandibular implants: a prospective clinical study of 1527 consecutively treated patients. *Clin Oral Implants Res.* 2008;19:81-5.

216. Benn DK. A review of the reliability of radiographic measurements in estimating alveolar bone changes. *J Clin Periodontol.* 1990:1714-21.

217. Bateli M AW, Strub JR. Implant neck configurations for preservation of marginal bone level: a systematic review. *Int J Oral Maxillofac Impl.* 2011;26:290-303.
218. Barone A, Orlando B, Tonelli, P Covani U. Survival Rate for Implants Placed in the Posterior Maxilla With and Without Sinus Augmentation: A Comparative Cohort Study. *J Periodontol.* 2011;82:219-26.
219. Verdugo F, Castillo A, Moragues MD y cols. Bone microbial contamination influences autógenous grafting in sinusnaugmentation *J Periodontol.* 2009;80:1355-64.
220. Esposito M, Hirsch J, Lekholm U, et al. . Biological factors contributing to failures of osseointegrated oral implants. (I). Success criteria and epidemiology. *Eur J Oral Sci.* 1998;106:527-51.
221. DeLuca S, Zarb G. The effect of smoking on osseointegrated dental implants. Part II: peri-implant bone loss. *Int J Prosthodont.* 2006;19:560-566.
222. Mordenfeld A, Albrektsson T, Hallman M. A 10-Year Clinical and Radiographic Study of Implants Placed after Maxillary Sinus Floor Augmentation with an 80:20 Mixture of Deproteinized Bovine Bone and Autogenous Bone. *Clin Implant Dent Relat Res.* 2014;16(3):435-46
223. Galindo-Moreno P, Fernandez-Jimenez A, Avila-Ortiz G, Silvestre FJ, Hernandez-Cortes P, Wang HL. Marginal bone loss around implants placed in maxillary native bone or grafted sinuses: a retrospective cohort study. *Clinical Oral Implants Res.* 2014;25:378–84.
224. Galindo-Moreno P, León-Cano A, Ortega-Oller I, Monje A, O'Valle F, Catena A. Marginal bone loss as success criterion in implant dentistry: beyond 2 mm. *Clin Oral Implants Res.* 2015;26(4):e28-34.
225. Hallman M, Sennerby L, Zetterqvist L, Lundgren S. A 3-year prospective follow-up study of implant-supported fixed prostheses in patients subjected to maxillary sinus floor augmentation with a 80:20 mixture of deproteinized bovine bone and autogenous bone Clinical, radiographic and resonance frequency analysis. *Int J Oral Maxillofac Surg.* 2005;34:273-80.

226. Martuscelli R, Toti P, Sbordone L, Guidetti F, Ramaglia L, Sbordone C. Five-year outcome of bone remodelling around implants in the maxillary sinus: assessment of differences between implants placed in autogenous inlay bone blocks and in ungrafted maxilla. *Int J Oral Maxillofac Surg.* 2014;43:1117-26.
227. Galindo-Moreno P, Fernandez-Jimenez A, O'Valle F, Silvestre FJ, Sánchez-Fernández E, Monje A, Catena A. Marginal Bone Loss in Implants Placed in Grafted Maxillary Sinus. *Clin Implant Dent Relat Res.* 2015;17(2):373-83.
228. Kupersmidt I, Levin L, Schwartz-Arad D. Inter-implant bone height changes in anterior maxillary immediate and non-immediate adjacent dental implants. *J Periodontol.* 2007;78:991-6.
229. Zhang H, Lewis CG, Aronow MS et al. The effects of patient age on human osteoblast's response to Ti-6Al-4V implants in vitro. *J Orthop Res.* 2004;22:30-8.
230. Bryant SR, Zarb G. Crestal bone loss proximal to oral implants in older and younger adults. *J Prosthet Dent.* 2003;89(6):589-97.
231. Carlsson GE, LL, Jemt T. Long-term marginal periimplant bone loss in edentulous patients. *Int J Prosthodont.* 2000;13:295-302.
232. Ekelund JA LL, Carlsson GE, Jemt T. Implant treatment in the edentulous mandible: a prospective study on Brånemark system implants over more than 20 years. *Int J Prosthodont.* 2003;16:602-8.
233. Ward KD, Klesges RC. A meta-analysis of the effects of cigarette smoking on bone mineral density. *Calcif Tissue Int.* 2001;68:259-70.
234. Katono T, Kawato T, Tanabe N et al. Effects of the nicotine and lipopolysaccharide on expression of matrix metalloproteinases, plasminogen activators and their inhibitors in human osteoblasts. *Arch Oral Biol.* 2009;54:146-55.
235. Ramp WK, Lenz LG, Galvin RJ. Nicotine inhibits collagen synthesis and alkaline phosphatase activity, but stimulates DNA synthesis in osteoblast-like cells. *Proc Soc Exp Biol Med.* 1991;197:36-43.

236. Haas R, Haimbock W, Maolath G et al. The relationship of smoking on periimplant tissue: a retrospective study. *J Prosthet Dent.* 1996;76:592-6.
237. Chambrone L, Preshaw PM, Ferreira JD, Rodrigues JA, Cassoni A, Shibli JA. Effects of tobacco smoking on the survival rate of dental implants placed in areas of maxillary sinus floor augmentation: a systematic review. *Clin Oral Implants Res* 2014;25:408-16.
238. Hardt CR, Grondahl K, Lekholm U, Wennstrom JL Outcome of implant therapy in relation to experienced loss of periodontal bone support. *Clin Oral Implants Res.* 2002;13:488-94.
239. Safii SH, Palmer RM, Wilson RF. Risk of implant failure and marginal bone loss in subjects with a history of periodontitis: a systematic review and meta-analysis. *Clin Implant Dent Relat Res.* 2010;12(3):165-74.
240. Kinane DF, Lappin D. Immune processes in periodontal disease: a review. *Ann Periodontol.* 2002;7:62-71.
241. Mir Mari J, Mir Orfila P, Valmaseda E, Gay Escoda C. Long term marginal bone loss in 217 machined surface implants placed in 68 patients with 5 to 9 years of follow up: a retrospective study. *Int J Oral Maxillofac Implants.* 2012;27:1163-69.
242. Bortoluzzi MC, Manfro R, Fabris V, Cecconello R, Derech ED. Comparative study of immediately inserted dental implants in sinus lift: 24 months of follow-up. *Ann Maxillofac Surg.* 2014;4(1):30-3.
243. Cha HS, KA, Nowzari H, Chang HS, Ahn KM. Simultaneous sinus lift and implant installation: prospective study of consecutive two hundred seventeen sinus lift and four hundred sixty-two implants. *Clin Implant Dent Relat Res.* 2015;16:337-47.
244. Galindo P, Sanchez-Fernandez E, Avila G, Cutando A, Fernandez JE. Migration of implants into the maxillary sinus: two clinical cases. *Int J Oral Maxillofac Implants.* 2005;20(2):291-5.

245. Van Assche N, Collaert B, Coucke W, Quirynen M. Correlation between early perforation of cover screws and marginal bone loss: a retrospective study. *J Clin Periodontol.* 2008;35:76-9.
246. Wannfors K, Johansson B, Hallman M, Stranddkvist T A prospective randomized study of 1- and 2- stagesinus onlay bone grafts: 1-year follow up. *Int J Oral Maxillofac Implants.* 2000;15:625-32.
247. Hallman M, Hedin M, Sennerby L, Lundgren S. A prospective-1 year clinical and radiographic study of implants placed after maxillary sinus floor augmentation with bovine hydroxyapatite and autogenous bone. *J Oral Maxillofac Surg.* 2002b;60:277-84.
248. Felice P, Pistilli R, Piattelli M, Soardi E, Pellegrino G, Corvino V, Esposito M. 1-stage versus 2-stage lateral maxillary sinus lift procedures: 4-month post-loading results of a multicenter randomised controlled trial. *Eur J Oral Implantol.* 2013;6(2):153-65.
249. Chiapasco M, Casentini P, Zaniboni M. Bone augmentation procedures in implant dentistry. *Int J Oral Maxillofac Implants.* 2009;24(suppl):237-59.
250. Ellegaard B, Baelum V, Kolsen-Petersen J. Non-grafted sinus implants in periodontally compromised patients: a time-to-event analysis. *Clin Oral Implants Res.* 2006;17:156-64.
251. Stavropoulos A, Karring T, Kostopoulos L. Fully vs. partially rough implants in maxillary sinus floor augmentation: a randomized-controlled clinical trial. *Clin Oral Implants Res.* 2007;18:95-102.
252. Aloy-Prósper A, Maestre-Ferrin L, Peñarrocha-Oltra D, Peñarrocha- Diago M. Marginal bone loss in relation to the implant neck surface: An update. *Med Oral Patol Oral Cir Bucal.* 2011;16:e365-8.
253. Berglundh T, Lindhe J. Dimension of the periimplant mucosa. Biological width revisited. *J Clin Periodontol.* 1996;23:971-3.

254. Canullo L, Fedele G, Iannello G, Jepsen S. Platform switching and marginal bone level alterations: the results of a randomized controlled trial. *Clin Oral Implants Res.* 2010;21:115-21.
255. Pieri F, Aldini N, Marchetti C, Corinaldesi G. . Influence of implant-abutment interface design on bone and soft tissue levels around immediately placed and restored single-tooth implants: a randomized controlled clinical trial. *Int J Oral Maxillofac Implants.* 2011;26:169-78.
256. Garcia-Bellosta S, Bravo M, Subira C, Echeverria JJ Retrospective study of the longterm survival of 980 implants placed in a periodontal practice. *Int J Oral Maxillofac Implants.* 2010;25:613-9.
257. Renouard F, Nissand D. Impact of implant length and diameter on survival rates. *Clin Oral Implants Res.* 2006;17(Suppl.2):35-51.
258. Bateli M, Att W, Strub JR. Implant neck configurations for preservation of marginal bone level: a systematic review. *Int J Maxillofac Implants.* 2011;26:290-303.
259. Hallman M, Nordin T. Sinus floor elevation with bovine hydroxyapatite mixed with fibrin glue and later placement of nonsubmerged implants: a retrospective study of 50 patients. *Int J Oral Maxillofac Implants.* 2004;19:222-7.
260. Ingham S, Suebnukam S, Tharanon W, Apatanon T, Sitthiseripratip K. Influence of graft quality and marginal bone loss on implants placed in maxillary grafted sinus: a finite element study. *Med Biol Eng Comput.* 2010;48(7):681-9.
261. Tetsch J, Tetsch P, Lysek DA. Longterm results after lateral and osteotome technique sinus floor elevation: a retrospective analysis of 2190 implants over a time period of 15 years. *Clin Oral Implants Res.* 2010;21:497-503.
262. Kanabe C, Koch C, Rack A et al. Effect of beta-tricalcium phosphate particles with varying porosity on osteogenesis after sinus floor augmentation in humans. *Biomaterials.* 2008;29:2249-58.
263. Becker W. Prospective observation of 41 perforations of the Schneiderian membrane during sinus floor elevation *Clin Oral Implants Res.* 2008;10:1285-9.

264. Tawil G, Mawla M. Sinus floor elevation using a bovine bone mineral (Bio-Oss) with or without the concomitant use of a bilayered collagen barrier (Bio-Guide): a clinical report of immediate and delayed implant placement *Int J Oral Maxillofac Implants*. 2001;16:713-21.
265. Avila-Ortiz G, Wang HL, Galindo P, Misch CE, Bagramian R, Rudek I, Benavides E, Moreno I, Braun T, Neiva R. The influence of the buccal-palatal distance on sinus augmentation outcomes. *J Periodontol*. 2010;81:1041-50.
266. Palma VC, Magro-Filho O, De Oliveira JA, Lundgren SL, Salata LA, Sennerby L. Bone reformation and implant integration following maxillary sinus membrane elevation: an experimental study in primates. *Clin Implant Dent Relat Res*. 2006;8:11-24.
267. Kim YK, Yun PY, Kim SG, Kim BS, Ong JL. Evaluation of sinus bone resorption and marginal bone loss after sinus bone grafting and implant placement. *Oral Surg Oral Med Oral Pathol Oral Radiol Endod*. 2009;107:e21-e8.
268. Schlegel KA, Fichtner G, Schultze-Mosgau S, Wiltfang W. Histologic findings in sinus augmentation with autogenous bone chips versus a bovine bone substitute. *Int J Oral Maxillofac Implants*. 2003;18:13-58.
269. Jensen T, Schou S, Svendsen P, Lyng J, Gundersen HJ, Terheyden H, Holmstrup P. Volumetric changes of the graft after maxillary sinus floor augmentation with Bio-Oss and autogenous bone in different ratios: a radiographic study in minipigs. *Clin Oral Implants Res*. 2011;2011:902-10.
270. Chiapasco M, Zaniboni M, Rimondini L. Dental implants placed in grafted maxillary sinuses: a retrospective analysis of clinical situation and a proposal of defect classification. *Clin Oral Implants Res*. 2008;19:416-28.
271. Beretta M, Poli PP, Grossi GB, Pieroni S, Maiorana C. Long term survival rate of implants placed in conjunction with 246 sinus floor elevation procedures: Results of a 15-year retrospective study. *J Dent*. 2015;43(1):78-86.
272. Sivolella S, Bressan E, Gnocco E, Berengo M, Favero GA. Maxillary sinus augmentation with bovine bone and simultaneous dental implant placement in

conditions of severe alveolar atrophy: a retrospective analysis of a consecutively treated case series. *Quintessence Int.* 2011;42(10):851-62.